Annales de dermatologie et de vénéréologie - FMC 3 (2023) 465—475

Disponible en ligne sur
ScienceDirect
www.sciencedirect.com

Elsevier Masson France
EM|consulte
www.em-consulte.com

CONNAISSANCES

Item 111 — Dermatoses faciales : acné, rosacée, dermatite séborrhéique

CEDEF[1]

Hiérarchisation des connaissances.

Rang	Rubrique	Intitulé	Descriptif
A	Définition	Définition de l'acné	Savoir que l'acné est une maladie inflammatoire du follicule pilo-sébacé
B	Éléments physiopathologiques	Connaître les mécanismes de l'acné	Séborrhée/kératinisation infundibulaire du folllicule pilo-sébacé/rôle de *C. acnes*/hyperandrogénie périphérique avec taux normaux d'androgènes circulants
A	Diagnostic positif	Connaître les éléments cliniques permettant de diagnostiquer une acné	Séborrhée, lésions rétentionnelles (comédons ouverts et fermés), lésions inflammatoires (papulo-pustules)/cicatrices
B	Diagnostic positif	Savoir classer cliniquement une acné	Trois formes cliniques principales (acné mixte, acné rétentionnelle et acné nodulaire)
B	Diagnostic positif	Connaître deux formes cliniques d'acné	Acné néonatale, acné liée aux endocrinopathies
B	Contenu multimédia	Savoir reconnaître les différentes formes cliniques d'acné	Photographies d'acné rétentionnelle, papulo-pustuleuse et nodulaire
B	Diagnostic positif	Connaître deux diagnostics différentiels d'acné	Folliculite infectieuse, rosacée
B	Prise en charge	Connaître les traitements systémiques et topiques de l'acné	

DOI de l'article original : https://doi.org/10.1016/j.fander.2023.08.001.
Adresse e-mail de l'auteur correspondant : mariealeth.richard@ap-hm.fr
[1] La liste des auteurs et collaborateurs, publiée dans ce numéro, est disponible à l'adresse suivante : https://doi.org/10.1016/j.fander.2023.08.001.

https://doi.org/10.1016/j.fander.2023.08.002
2667-0623/© 2023 Elsevier Masson SAS. Tous droits réservés.

Rang	Rubrique	Intitulé	Descriptif
B	Prise en charge	Connaître les recommandations en termes de contraception dans l'acné	
B	Prise en charge	Connaître les conseils hygiéno-diététiques à prodiguer à un patient acnéique	
A	Diagnostic positif	Savoir diagnostiquer une rosacée	Connaître les éléments cliniques permettant de diagnostiquer une rosacée dans sa forme vasculaire, papulo-pustuleuse et hypertrophique
A	Contenu multimédia	Savoir reconnaître une rosacée	Photographies des trois formes de rosacée
B	Éléments physiopathologiques	Physiopathologie de la dermatite séborrhéique	Malasseziose
A	Diagnostic positif	Savoir diagnostiquer une dermatite séborrhéique	Connaître les éléments cliniques positifs qui permettent de poser le diagnostic de dermite séborrhéique selon l'âge, la topographie des lésions et le terrain
A	Contenu multimédia	Savoir reconnaître une dermite séborrhéique	Photographie d'une dermatite séborrhéique
B	Diagnostic positif	Connaître les principaux diagnostics différentiels	Psoriasis et dermatite atopique

Acné

Textes officiels
B Des recommandations de bonnes pratiques établies par la Société française de dermatologie et ayant reçu le label de la Haute autorité de santé ont été établies en 2015.

Physiopathologie

Séborrhée (augmentation de production de sébum par la glande sébacée)

B **La sécrétion du sébum est déclenchée et entretenue principalement par la dihydrotestostérone**, produite dans les cellules sébacées par la 5α-réductase de type I à partir de la testostérone libre et qui se fixe sur des récepteurs aux androgènes situés sur le sébocyte.

Les androgènes circulants sont présents à des taux normaux et l'acné résulte d'une sensibilité particulière des récepteurs androgéniques présents sur les sébocytes et les kératinocytes (hyperandrogénie périphérique).

Kératinisation infundibulaire du follicule pilo-sébacé

La formation du comédon est due à une hyperprolifération des kératinocytes du follicule pilo-sébacé associée à des anomalies de leur différenciation qui empêchent une élimination normale des kératinocytes de l'épithélium du canal infundibulaire.

Flore microbienne et facteurs de l'inflammation

La flore (ou microbiome) anaérobie des follicules sébacés est dominée par une bactérie à Gram positif *Cutibacterium acnes*, qui sécrète de nombreux facteurs induisant l'inflammation du follicule pilo-sébacé.

L'acné n'est pas une maladie infectieuse mais une maladie inflammatoire du follicule pilo-sébacé.

Différentes souches de *Cutibacterium acnes* ont un pouvoir inflammatoire différent. Ainsi, les souches présentes sur la peau d'un sujet sain ne sont pas les mêmes que celles sur la peau d'un sujet acnéique.

Diagnostic

A Le diagnostic est clinique.

Lésions élémentaires

Séborrhée

- Aspect de peau grasse et luisante.
- Affecte les zones riches en glandes sébacées : partie centrale du visage (nez, front, menton, joues) et région thoracique supérieure (dos et face antérieure du thorax).
- Constante.

Lésions rétentionnelles

Elles sont de deux types, les comédons fermés et les comédons ouverts :

- **comédons fermés** (ou microkystes) :

Figure 1. B Acné rétentionnelle : comédons du front.

Figure 2. B Acné papulo-pustuleuse du tronc.

  - petites papules de 2 à 3 mm, couleur de peau normale, parfois plus palpables que visibles qui peuvent s'enflammer,
  - liés à l'accumulation du sébum et de kératine mélangés dans le canal folliculaire dilaté par l'obstruction de son orifice ;
- comédons ouverts :
  - correspondent aux « points noirs »,
  - lésions de 1 à 3 mm secondaires à l'accumulation des kératinocytes oxydés au sein de l'orifice dilaté du canal infundibulaire (Fig. 1),
  - peuvent s'expulser spontanément ou s'inflammer.

Lésions inflammatoires

Lésions inflammatoires superficielles

- Papules :
  - lésions < 10 mm ;
  - généralement issues d'une lésion rétentionnelle ;
  - rouges, fermes, quelquefois douloureuses ;
  - pouvant évoluer vers la résorption ou la formation de pustules.
- Pustules : elles sont habituellement issues de papules au sommet desquelles apparaît un contenu purulent jaune par accumulation de polynucléaires (Fig. 2 et 3).

Lésions inflammatoires profondes

- Nodules :

Figure 3. B Acné papulo-pustuleuse du visage.

Figure 4. B Acné nodulaire de la face.

  - lésions > 10 mm ;
  - pouvant évoluer vers l'abcédation et la formation de cicatrices (Fig. 4) ;
  - rupture dans la profondeur du derme donnant des sinus, nodules allongés très douloureux.

Figure 5. B Acné mixte.

Cicatrices

- Fréquentes.
- Essentiellement secondaires aux lésions inflammatoires surtout si celles-ci durent depuis longtemps.
- Peuvent être déprimées et hyperpigmentées sur la peau foncée.

Formes cliniques

Formes communes

Acné mixte juvénile

- B Forme la plus commune de l'acné.
- Survient au moment de la puberté (en moyenne : 12 ans chez les filles, 14 ans chez les garçons).
- Peut s'étendre au tronc (Fig. 5).

- Sévérité variable :
  - acné minime ou modérée : lésions rétentionnelles et inflammatoires superficielles présentes en nombre variable ;
  - acné sévère si présence de nodules.

Acné rétentionnelle

- Forme la plus fréquente de l'acné débutante.
- Essentiellement microkystes et comédons ouverts sur le visage.

Formes graves

Acné nodulaire ou acné conglobata

- Présence de nodules inflammatoires qui peuvent évoluer vers des abcès ou se fistuliser en profondeur (sinus).
- Extension au tronc fréquente surtout chez le garçon.
- Évolution chronique avec formation secondaire de cicatrices souvent importantes.

Acné fulminante (acné nodulaire aiguë, fébrile et ulcéreuse)

- C Exceptionnelle.
- À début brutal.
- Plus souvent retrouvée chez le garçon.
- Associe altération de l'état général avec hyperthermie à 39—40 °C, arthralgies, hyperleucocytose et nodules inflammatoires très nombreux pouvant se compliquer d'ulcérations nécrotiques et hémorragiques.

Formes cliniques ou étiologiques particulières

Acné néonatale

- B Apparaît sur le visage dès les premières semaines de vie.
- Régresse spontanément en quelques semaines.
- Est due aux androgènes d'origine maternelle.

Acné révélant une endocrinopathie

L'acné n'est qu'un des signes cliniques de l'endocrinopathie, qui est à suspecter devant :

- une acné féminine grave et résistante aux traitements ;
- une acné accompagnée de signes d'hyperandrogénie : hirsutisme, alopécie, troubles des règles ;
- explorations hormonales alors justifiées : dosage de la testostérone libre, de la 17OH-progestérone, du sulfate de déhydroépiandrostérone (DHA) et de la Δ4-androstènedione ;
- échographie abdomino-pelvienne : la cause la plus fréquente est la maladie des ovaires polykystiques.

Acné prépubertaire

- C Début précoce prépubertaire.
- Essentiellement rétentionnelle.

Acné exogène

- Prédominance des lésions rétentionnelles (comédons ouverts).
- Rôle du contact prolongé d'huiles minérales : « boutons d'huile » avec les cuisses et les bras chez les garagistes, mécaniciens, fraiseurs...
- Acnés aux cosmétiques (crème hydratante contenant des huiles végétales, poudres de pigments) essentiellement localisées au visage.

Acné de la femme adulte

- Femme après 25 ans.
- Acné juvénile se prolongeant à l'âge adulte.
- Plus rarement acné débutant tardivement à l'âge adulte.
- Papules ou nodules inflammatoires localisés à la partie basse du visage (mandibules), lésions rétentionnelles sur la partie supérieure du visage.

Acné excoriée

- Forme presque exclusivement féminine.
- Lésions provoquées par des manipulations excessives de la peau du visage aboutissant à des érosions.
- Témoigne parfois de difficultés psychologiques.

Diagnostic différentiel

B L'absence de lésions rétentionnelles (comédons et microkystes) élimine le diagnostic d'acné.

Les autres causes de folliculites sont :

- folliculites infectieuses (bactérienne, à *Demodex* ou à *Candida*) ;
- rosacée (papulo-pustuleuse ou granulomateuse) ;
- C folliculites médicamenteuses :
  - lésions monomorphes, constituées de papulo-pustules avec peu ou pas de comédons,
  - début brutal et régression à l'arrêt du médicament responsable,
  - médicaments le plus fréquemment en cause : androgènes (sportifs, culturistes), progestatifs de synthèse et contraceptifs œstroprogestatifs, corticostéroïdes, antiépileptiques, antituberculeux, vitamine B12, dérivés halogénées (iodine, chloride, bromide), sels de lithium, médicaments immunosuppresseurs (azathioprine, ciclosporine), thérapies ciblées anticancéreuses (anticorps monoclonaux et antikinases comme les *anti-epidermal growth factor receptor* ou anti-EGFR) ;
- syphilides acnéiformes ;
- sarcoïdose.

Traitement

Moyens thérapeutiques

Traitement local

B On retrouve trois grandes classes.

Ces traitements doivent être appliqués le soir (les rayons ultraviolets les détruisent et certains sont photosensibilisants).

Rétinoïdes topiques

- Acide rétinoïque tout-*trans*, ou trétinoïne (rétinoïde topique de première génération), acide 13-cis-rétinoïque, ou isotrétinoïne, et adapalène (rétinoïde de deuxième génération).
- Principalement kératolytiques (comédolytiques) sur les comédons et les microkystes.
- L'adapalène a aussi une activité anti-inflammatoire.
- L'irritation est le principal facteur limitant : nécessité d'adaptations de posologie et de rythme d'application (passer à 1 J/2 par exemple).

Peroxyde de benzoyle

- Utilisé aux concentrations de 2,5 ou 5 % sur le visage.
- Peut être utilisé à la concentration de 10 % essentiellement au niveau du dos.
- Légèrement comédolytique et puissamment antibactérien (lésions inflammatoires superficielles).
- Pas de résistance bactérienne connue.
- Effets secondaires : irritation, phototoxicité et décoloration des vêtements.

Antibiotiques locaux

- Deux antibiotiques disponibles : érythromycine 4 % et clindamycine.
- Agissent sur la flore bactérienne et comme anti-inflammatoires non spécifiques.
- Activité modeste, essentiellement sur les lésions inflammatoires superficielles.
- Remis en cause du fait de la progression des résistances bactériennes, notamment aux macrolides.
- Ne jamais les utiliser seuls mais en association avec un peroxyde de benzoyle ou un rétinoïde topique et sur une durée limitée.

Traitements combinés

- Traitements locaux associant soit rétinoïde et antibiotique, soit rétinoïde et peroxyde de benzoyle.
- Favorisent l'observance.

Traitement général

Les traitements systémiques à l'exception de l'isotrétinoïne doivent être associés à un traitement local de l'acné.

Antibiotiques

- Ne jamais les associer avec un antibiotique topique.
- Les cyclines (doxycycline, lymécycline) sont le traitement de choix :
  - activités antiséborrhéique et anti-inflammatoire présentes à des doses inférieures de moitié à celle de l'activité antibactérienne ;
  - utilisées en moyenne 3 mois : au-delà risque de résistance bactériologique augmenté ;
  - effets secondaires principaux : phototoxicité (surtout pour la doxycycline) et dyschromies dentaires (ne pas utiliser chez l'enfant de moins de 8 ans).
- Les **macrolides** (érythromycine, roxithromycine, josamycine) ne doivent être utilisés que sur une courte période **lorsque les cyclines ne peuvent pas être prescrites** (femme enceinte, jeune enfant).

Gluconate de zinc

- Activité essentiellement anti-inflammatoire inférieure à celle des cyclines.
- Utile en cas de contre-indication à celles-ci : acné prépubertaire, durant l'été (pas de risque de photosensibilisation) et en cas de grossesse.

Isotrétinoïne

- Inhibiteur non hormonal de la sécrétion sébacée induisant l'apoptose des sébocytes.
- Le plus puissant des médicaments sébostatiques et des médicaments antiacnéiques, seul capable d'induire des guérisons.
- Les autres traitements systémiques sont uniquement suspensifs.
- Dose moyenne de 0,5 mg/kg/jour jusqu'à une dose cumulée comprise entre 120 et 150 mg/kg (obtenue en 9 à 12 mois de traitement en moyenne).
- Pour les formes rétentionnelles, la dose pourra être diminuée à 0,2 ou 0,3 mg/kg/jour.
- Effets secondaires :
  - élévation des transaminases et hyperlipidémie : dosage initial et surveillance périodique tous les 3 mois des

transaminases (ASAT, ALAT), du cholestérol total et des triglycérides,
  - réglementation spéciale de prescription par le médecin et de délivrance par le pharmacien avec suivi à l'aide d'un carnet de prescription,
  - risque tératogène nécessitant une contraception efficace chez la femme en âge de procréer :
    - à débuter 1 mois avant le début du traitement et à poursuivre pendant toute la durée du traitement et 1 mois après son arrêt,
    - contrôles mensuels du test de grossesse (β-hCG plasmatiques), le dernier ayant lieu 5 semaines après l'arrêt de l'isotrétinoïne,
    - information détaillée et consentement signé par la patiente ou le représentant légal dans le cas d'une mineure,
  - sécheresse cutanéo-muqueuse dose-dépendante : chéilite, xérose cutanée, conjonctivite (proscrire le port de lentilles), rhinite sèche pouvant donner des épistaxis,
  - exacerbation possible de l'acné pendant les 4 premières semaines de traitement : l'évacuation des lésions rétentionnelles avant l'instauration d'un traitement par isotrétinoïne diminue le risque de poussées inflammatoires,
  - risque d'hypertension intracrânienne en association avec les cyclines (contre-indication),
  - douleurs ligamentaires,
  - troubles de l'humeur : évaluation du risque de dépression recommandée (échelle) : prévenir les patients.

Hormonothérapie

- En l'absence de besoin contraceptif, il n'est pas recommandé de prescrire un œstroprogestatif dans l'acné.
- Œstroprogestatif à visée contraceptive chez une femme présentant de l'acné. Privilégier les progestatifs à faible activité androgénique :
  - première intention : lévonorgestrel (deuxième génération) ;
  - deuxième intention : norgestimate (assimilé deuxième génération) ;
  - si l'acné persiste malgré un traitement dermatologique bien conduit, les autres options contraceptives seront envisagées en concertation avec la patiente et un gynécologue ;
  - association acétate de cyprotérone 2 mg/éthinylestradiol 35 μg peut être proposée en tenant compte des recommandations de l'Agence nationale de sécurité du médicament et des produits de santé (ANSM) concernant notamment le risque thromboembolique. Cette association ne doit pas être prescrite en cas de traitement par isotrétinoïne (efficacité contraceptive insuffisante).

Indications

- Le choix des moyens thérapeutiques varie selon le degré de gravité de l'acné.
- L'extension des lésions (moins de la moitié du visage/plus de la moitié du visage/tout le visage) et le nombre de lésions inflammatoires profondes (nodules) permettent d'apprécier la gravité de l'acné.
- L'observance est souvent médiocre chez les adolescents.
- Le traitement d'attaque est prescrit 3 mois pour juger de son efficacité.
- Les traitements topiques (peroxyde de benzoyle ou association peroxyde de benzoyle et rétinoïdes) sont prescrits seuls pour les acnés légères et en association aux cyclines pour les acnés sévères et/ou moyennes.
- L'isotrétinoïne est un traitement de deuxième intention dont la prescription se fera après échec de 3 mois de cyclines sauf pour les formes très sévères où elle pourra être prescrite plus précocement.
- Une fois l'obtention d'une rémission obtenue, un traitement d'entretien local devra être poursuivi aussi longtemps que nécessaire.
- C L'échelle GEA (*Global Evaluation Acne*) permet d'apprécier la sévérité de l'acné (Fig. 6).

Acné très légère (grade 1 GEA)

- Pratiquement pas de lésion. Rares comédons ouverts ou fermés, dispersés et rares papules.
- Première intention : traitement local :
  - lésions rétentionnelles prédominantes : rétinoïdes ;
  - lésions inflammatoires superficielles prédominantes : peroxyde de benzoyle.
- Si échec à 3 mois : peroxyde de benzoyle + rétinoïdes.

Acné légère (grade 2 GEA)

- Facilement identifiable ; moins de la moitié du visage atteinte ; quelques comédons ouverts ou fermés, et quelques papulo-pustules.
- Première intention : traitement local par peroxyde de benzoyle + rétinoïdes.
- Si échec à 3 mois :
  - intensification du traitement local :
    - intensification du traitement de première intention,
    - ou association antibiotique topique + rétinoïdes,
    - ou association antibiotique topique + acide azélaïque pas plus de 4 semaines (le délai moyen d'apparition des bactéries résistantes étant de 3 semaines) ;
  - ou traitement systémique par cyclines associé aux rétinoïdes locaux + peroxyde de benzoyle (jamais en association avec un antibiotique local) :
    - doxycycline 100 mg/jour—lymécycline 300 mg/jour,
    - durée du traitement 4 mois afin d'éviter l'apparition de souches bactériennes résistantes.

Acné moyenne (grade 3 GEA)

- Plus de la moitié de la surface du visage atteinte ; nombreuses papulo-pustules ; nombreux comédons ouverts ou fermés ; un nodule peut être présent.
- Première intention : traitement topique combiné ou cyclines + traitement topique combiné.
- Si échec à 3 mois : isotrétinoïne.

Acné sévère (grade 4)

- Atteinte de tout le visage, nombreuses papulo-pustules, comédons ouverts ou fermés et rares nodules.
- Première intention : cyclines + traitement topique combiné.
- Si échec à 3 mois : isotrétinoïne.

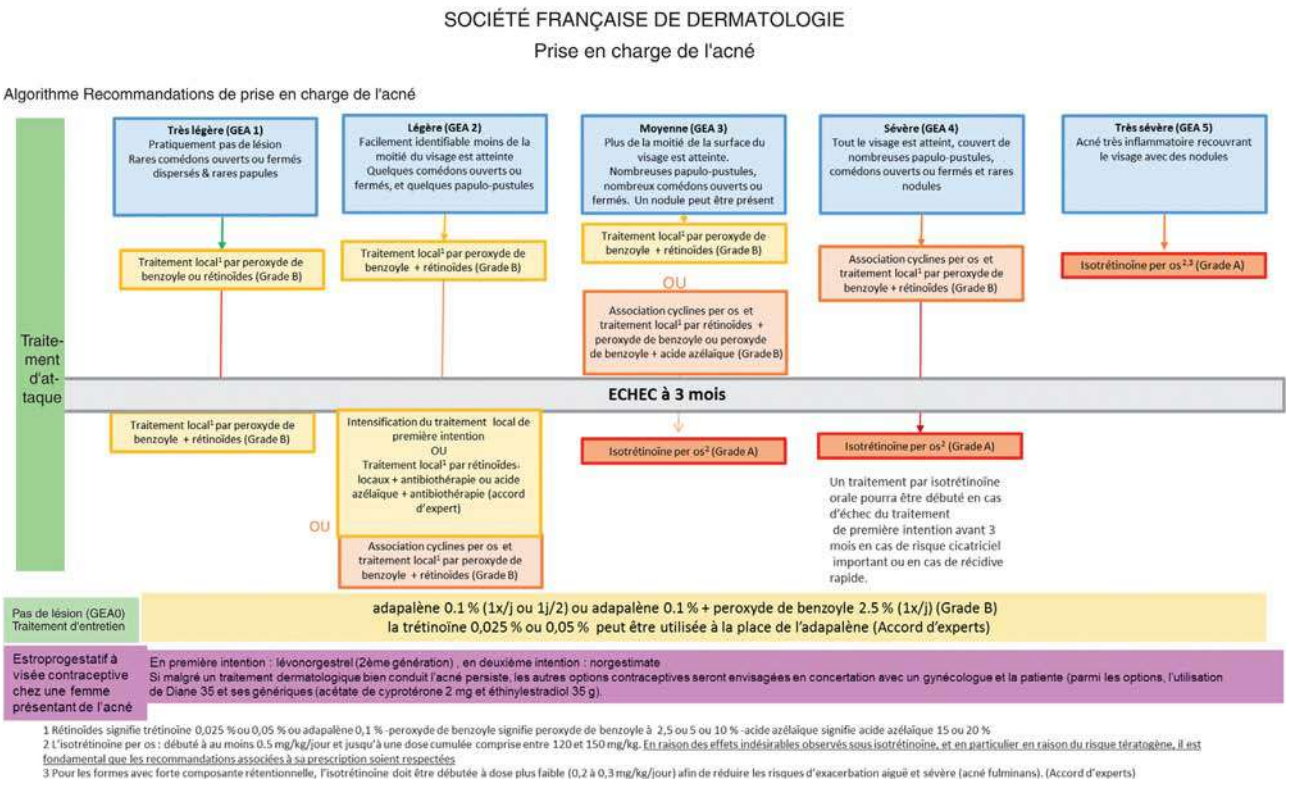

Figure 6. C Algorithme des recommandations de prise en charge de l'acné.

- Possibilité de débuter l'isotrétinoïne avant 3 mois si récidive rapide ou risque cicatriciel :
  - posologie initiale 0,5 mg/kg/jour ;
  - commencer plus bas en cas de forme très rétentionnelle.

Acné très sévère (grade 5)

- Acné très inflammatoire recouvrant le visage avec des nodules.
- Isotrétinoïne d'emblée (voir plus haut).
- Dans tous les cas : traitement d'entretien à maintenir même en cas de disparition totale des lésions : adapalène ou adapalène + peroxyde de benzoyle.

Rosacée

A Maladie faciale fréquente, touchant principalement les adultes après l'âge de 20 ans.

Elle a longtemps été confondue avec l'acné, le terme ancien d'« acné rosacée » doit être abandonné.

Terrain

- Touche le plus souvent des sujets à peau claire, aux yeux clairs et aux cheveux clairs.
- Prédomine chez la femme (ratio F/H environ égal à 2).
- Pic de fréquence entre 40 et 50 ans.

Physiopathologie

- C Deux éléments principaux :
  - anomalies vasculaires qui se traduisent cliniquement par des bouffées vasomotrices et la présence de vaisseaux dilatés (télangiectasies) ;
  - réponse immunitaire innée entraînant des phénomènes inflammatoires.

Diagnostic

Diagnostic positif

A Le diagnostic est clinique.

Forme vasculaire

Phénomènes vasculaires paroxystiques : bouffées vasomotrices (« flushes »)

- Poussées de rougeur paroxystique du visage et du cou, avec sensation de chaleur, sans signes systémiques.
- Durée de quelques minutes.
- Ils sont déclenchés par :
  - les changements de température (entraînant parfois une thermophobie) ;
  - l'absorption de boissons et d'aliments chauds ;
  - l'absorption d'alcool ;
  - l'absorption d'aliments épicés.

Phénomènes vasculaires permanents : rosacée érythémato-télangiectasique

- Érythème facial permanent associé à des télangiectasies (couperose) touchant des régions particulières : les joues, le nez, le menton et la partie médiane du front (Fig. 7).
- Il peut s'associer à des bouffées vasomotrices.

Le patient acnéique a aussi besoin de conseils et d'informations

- B Ne pas presser les comédons.
- Appliquer le traitement local le soir sur tout le visage et pas uniquement sur les lésions.
- Appliquer, le matin, une crème hydratante si nécessaire pour protéger la barrière cutanée de l'irritation induite par les traitements topiques.
- Les « nettoyages de peau » ne peuvent être qu'un complément éventuel au traitement.
- Il est inutile, voire préjudiciable, de passer un antiseptique sur les lésions ou de faire une toilette « énergique ».
- Les soins d'hygiène sont indispensables, mais doivent être guidés, de même que les soins cosmétiques.
- Le soleil réduit transitoirement le caractère inflammatoire des lésions, mais il facilite la comédogenèse en épaississant la peau et l'amélioration estivale est généralement suivie d'une poussée d'acné en automne. Une photoprotection peut être nécessaire en cas de prescription de produits photosensibilisants en particulier en cas de peau foncée.
- Il n'y a pas de régime alimentaire à suivre.
- Les effets du traitement ne sont jamais rapides : il faut 2 à 3 mois en moyenne pour obtenir un résultat appréciable. Le patient doit en être prévenu ainsi que des effets secondaires possibles.

Points clés

- A L'acné est une maladie inflammatoire chronique du follicule pilo-sébacé.
- L'acné est une maladie de l'adolescence le plus souvent.
- Le diagnostic de l'acné est clinique.
- Il existe deux types de lésions folliculaires :
  - rétentionnelles (comédons) ;
  - inflammatoires : soit superficielles (papules et pustules), soit profondes (nodules).
- B Le traitement dépend de l'extension des lésions et du nombre de nodules.
- L'isotrétinoïne nécessite une contraception efficace.
- L'isotrétinoïne peut être prescrite d'emblée en cas de forme très sévère.

Forme papulo-pustuleuse, la plus caractéristique de la rosacée

Des papules inflammatoires et des pustules apparaissent sur un fond d'érythème permanent avec la même topographie (Fig. 8).

Forme hypertrophique : le rhinophyma

- Touche principalement les hommes (dans plus de 95 % des cas).
- Généralement après l'âge de 50 ans.
- Le nez augmente de volume, est diffusément rouge, avec des orifices folliculaires dilatés.

Figure 7. A Rosacée papulo-pustuleuse débutante : noter l'érythro-couperose.

- La peau s'épaissit progressivement, devient fibreuse et le nez prend l'aspect classique de la « trogne », sans qu'un alcoolisme ne soit en cause (Fig. 9).
- Le passage par ces formes successives n'est pas obligatoire.

Diagnostic différentiel

Diagnostics différentiels courants

- Acné :
  - terrain différent (sujet jeune...) ;
  - signes rétentionnels (comédons, microkystes) ;
  - séborrhée ;
  - absence de bouffées vasomotrices.
- Dermatite séborrhéique :
  - fond érythémateux, mais parsemé de squames grasses ;
  - localisations différentes : ailes du nez, sillons naso-labiaux, sourcils, glabelle et lisière antérieure du cuir chevelu préférentiellement ;
  - possible combinaison chez un même individu rosacée + dermatite séborrhéique : « dermatose mixte du visage ».

Autres diagnostics différentiels

- C Rosacée stéroïdienne :
  - induite par la corticothérapie locale forte prolongée sur le visage ;

Figure 8. A Rosacée papulo-pustuleuse profuse.

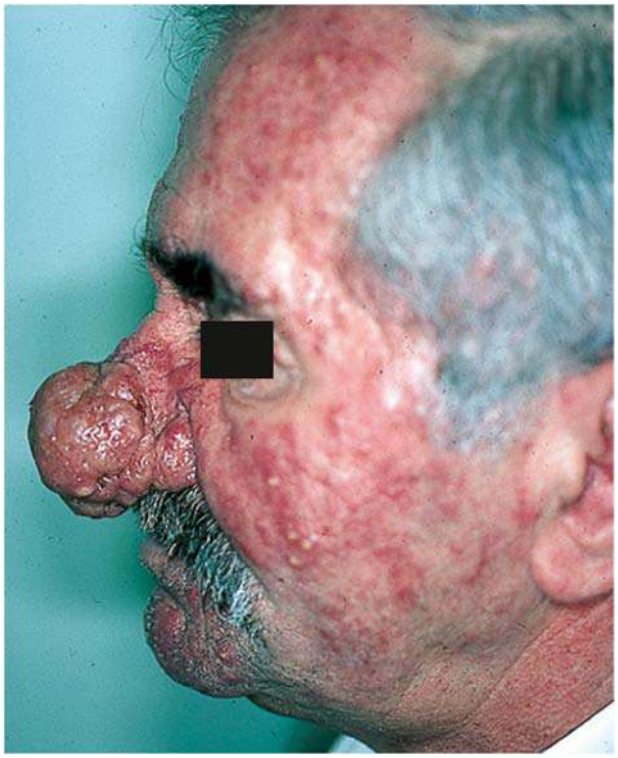

Figure 9. A Rhinophyma.

  - caractérisée par une dépendance majeure aux corticoïdes, un érythème desquamatif de couleur rouge sombre ou violacée et de multiples télangiectasies ;
  - touche souvent la zone péri-buccale et/ou péri-oculaire ;
  - toujours rechercher une application de corticoïdes locaux devant une rosacée de sémiologie un peu inhabituelle.
- Lupus érythémateux, souvent évoqué dans les phases précoces, mais :
  - pas de bouffées vasomotrices ;
  - pas de pustules ;
  - présence d'une atrophie cutanée et d'une hyperkératose ;
  - si doute : biopsie.

Évolution

- B La rosacée débute après l'âge de l'acné, le plus souvent chez des adultes d'âge moyen.
- Le climat continental (fortes amplitudes thermiques entre été et hiver), le travail à la chaleur, l'exposition solaire sont incriminés dans le déclenchement de la maladie.
- L'exposition solaire augmente le plus souvent les signes fonctionnels et la rougeur.
- Les phases inflammatoires ont tendance à disparaître avec l'âge.
- L'évolution est chronique, émaillée de poussées de papules et de pustules survenant sans facteur déclenchant particulier.
- Des **complications oculaires** sont fréquentes (30 à 50 % des patients ont des signes subjectifs) : sécheresse, conjonctivites et blépharites, voire kératites.
- Une fois installé, le rhinophyma ne régresse plus et n'est sensible à aucun traitement médical.

Traitement

C Le traitement repose sur des bases empiriques.

Érythème et couperose

- La couperose répond mal aux traitements médicaux.
- Elle peut être traitée par laser vasculaire ou par électrocoagulation.
- Les lasers atténuent aussi l'érythrose.
- Le tartrate de brimonidine, vasoconstricteur α_2-mimétique, en gel permet une diminution de la rougeur d'une durée de plusieurs heures et a l'AMM dans la rosacée.

Formes mineures

- Gels ou crèmes au métronidazole à 0,75 % 2 applications/jour pendant 3 mois.
- Alternatives : acide azélaïque en gel à 15 % et ivermectine locale 1 %.

Formes plus diffuses

- Antibiothérapie générale par cyclines (doxycycline 100 mg/jour le soir de préférence).

- Cyclines seules ou en association avec un topique pendant une durée de 3 mois.
- La doxycycline est active sur les signes oculaires de la rosacée.
- Le rhinophyma peut être réduit chirurgicalement ou à l'aide d'un laser CO_2.

Suivi

- Le traitement est suspensif, informer les patients.
- Traitement d'entretien à maintenir après rémission : application quotidienne de topique.
- Pour l'hygiène locale : éviter les topiques gras et les fonds de teint occlusifs.
- Toilette à l'eau tiède suffisante avec application d'un émollient fluide.
- Larmes artificielles utiles pour réduire les signes de sécheresse oculaire.
- Application de photoprotecteurs utile pour prévenir les récidives.

Points clés
- A Rougeur centrofaciale chronique de l'adulte avec bouffées vasomotrices.
- Diagnostic clinique : aucun examen complémentaire.
- Atteinte oculaire possible.
- Chronicité, évolution par poussées.
- Les dermocorticoïdes sont contre-indiqués.

Dermatite séborrhéique

A La dermatite séborrhéique, appelée également dermite séborrhéique, est une dermatose chronique fréquente (prévalence de 1 à 3 % en France).

Physiopathologie

- B Prédilection pour les zones séborrhéiques, mais le rôle du sébum n'est pas clairement démontré.
- Rôle de *Malassezia* (*M. furfur*, *M. globosa*, etc.) suspecté en raison de la localisation préférentielle de la dermatite séborrhéique dans les régions cutanées où la levure atteint sa plus forte densité + efficacité des traitements antifongiques.
- Pas de relation quantitative entre la gravité de la maladie et la densité de la flore levurique.
- Il ne s'agit pas d'une maladie infectieuse à proprement parler et il n'y a pas de contagiosité.

Diagnostic positif

A Le diagnostic repose sur l'examen clinique, sans prélèvement biopsique ou autre examen biologique ou mycologique.

Différentes formes cliniques sont décrites.

Dermatite séborrhéique de l'adulte

- Touche le plus souvent les hommes jeunes (18 à 40 ans).
- Aggravée par les stress émotionnels et s'améliore spontanément en été.

Figure 10. A Dermatite séborrhéique des ailes du nez et des sillons nasogéniens.

Atteinte du visage

- Localisation la plus fréquente.
- Plaques érythémateuses recouvertes de petites squames grasses dans les zones où prédomine la séborrhée : sillons nasogéniens, sourcils, glabelle, lisière antérieure du cuir chevelu... (Fig. 10) ainsi que dans la barbe et la moustache chez l'homme.
- Dans les formes étendues : atteinte du menton et des bords ciliaires des paupières (blépharite séborrhéique) possible.

Atteinte du cuir chevelu

- Peut être isolée.
- Formes peu sévères : les plus fréquentes.
- Cuir chevelu recouvert de petites squames non adhérentes, réalisant au minimum un état pelliculaire (pityriasis capitis).
- Lésions souvent asymptomatiques mais prurit ou sensations de brûlure possibles.
- Formes sévères : aspect de casque engainant des touffes de cheveux (pityriasis amiantacé).

Atteinte du tronc

Plaques annulaires ou circinées à bordure squameuse sur la région présternale.

Autres atteintes possibles

Zones pileuses et régions génitales.

Dermatite séborrhéique du nouveau-né et du nourrisson

- Débute après la deuxième semaine de vie chez des nouveau-nés en bonne santé.
- Forme typique : aspect de croûtes jaunes du cuir chevelu (croûtes de lait) et du visage.
- Dermatite du siège et squames grasses des plis axillaires possibles.
- Forme étendue et extensive : érythrodermie (dite de Leiner-Moussous) d'évolution le plus souvent spontanément favorable.

Dermatite séborrhéique sévère et étendue

Plus fréquente chez :

- les patients atteints de la maladie de Parkinson et de syndromes extrapyramidaux iatrogènes ;
- les alcooliques chroniques ;
- les malades traités pour des carcinomes des voies aérodigestives supérieures ;
- les patients atteints d'infection par le VIH (40 % des cas chez les sujets séropositifs et jusqu'à 80 % au stade Sida). C'est dans ces formes que le rôle du *Malassezia* spp. est le plus clairement suspecté. **Une dermatite séborrhéique grave et/ou chronique doit conduire à réaliser un test de dépistage du VIH.**

Diagnostic différentiel

Psoriasis des régions séborrhéiques (« sébopsoriasis »)

- B Souvent impossible à différencier cliniquement.
- Les localisations extrafaciales et les antécédents permettent de séparer les deux entités.

Dermatite atopique

- **Chez le nourrisson**, une érythrodermie de Leiner-Moussous pourrait constituer un mode de début d'une dermatite atopique ou d'un psoriasis.
- **Chez l'adulte**, le diagnostic est parfois difficile lorsque la dermatite atopique ne persiste qu'à la tête et au cou. Toutefois, elle déborde largement les localisations typiques des régions séborrhéiques.

Attitude thérapeutique

Information du patient

C Expliquer au malade que :
- il s'agit d'une affection chronique et le but des traitements est l'obtention d'une rémission et non pas la guérison définitive ;
- des traitements itératifs seront nécessaires au long cours ;
- des effets secondaires peuvent survenir à la suite d'un traitement excessif.

Cibles thérapeutiques

- Réduction de la colonisation de la peau par *Malassezia*.
- Lutte contre l'inflammation.
- Lutte contre la séborrhée.

Méthodes

- Toilette avec base lavante douce.
- Shampooings à la pyrithione de zinc, à la piroctone olamine, au kétoconazole ou au sulfure de sélénium.
- Antifongiques locaux contenant un dérivé imidazolé (kétoconazole) ou de la ciclopirox olamine.
- Gluconate de lithium en gel à 8 %.
- Corticoïdes locaux d'activité modérée, à n'utiliser que sur une très courte période, en début de traitement.

Indications

Le traitement est presque toujours local et les rechutes sont quasi constantes à son arrêt :
- états pelliculaires simples : shampooings ;
- dermatite séborrhéique de la face et du tronc :
  - dans les formes habituelles : traitement d'attaque par antifongiques locaux ou par gluconate de lithium pendant 2 à 4 semaines, puis traitement d'entretien séquentiel,
  - dans les formes très inflammatoires : utilisation première des corticoïdes locaux d'activité modérée pendant quelques jours avec en relais un traitement non corticoïde, mieux toléré et plus efficace,
  - érythrodermie de Leiner-Moussous : kétoconazole topique.

Points clés
- A La dermatite séborrhéique est une dermatose fréquente.
- La dermatite séborrhéique touche de manière sélective les zones séborrhéiques de la tête et du tronc avec le rôle probable d'une levure, du genre *Malassezia*.
- Le diagnostic repose sur l'examen clinique, sans biopsie ou autre examen.
- La localisation la plus fréquente est au visage.
- Les nourrissons peuvent être atteints, parfois avec une érythrodermie (Leiner-Moussous).
- Au cours de l'infection par le VIH, on observe des dermatites séborrhéiques profuses résistant au traitement.
- Le traitement est essentiellement local (antifongique).
- Il s'agit d'une dermatose chronique évoluant par poussées, parfois favorisées par le stress et les contrariétés.

Pour en savoir plus

HAS. Label de la HAS. Traitement de l'acné par voie locale et générale. Octobre 2015.