Annales de dermatologie et de vénéréologie - FMC xxx (xxxx) xxx—xxx

Disponible en ligne sur
ScienceDirect
www.sciencedirect.com

Elsevier Masson France
EM|consulte
www.em-consulte.com

CONNAISSANCES

Item 302 — Tumeurs cutanées, épithéliales et mélaniques

CEDEF[1]

Hiérarchisation des connaissances.

Rang	Rubrique	Intitulé	Descriptif
A	Définition	Connaître les principales tumeurs cutanées	Lister les grandes familles de tumeurs cutanées (basocellulaire, épidermoïde, mélanome, tumeurs induites par HPV) et leur fréquence
A	Diagnostic positif	Connaître la présentation clinique d'une tumeur épithéliale bénigne à HPV	Savoir diagnostiquer une tumeur épithéliale bénigne à HPV Connaître la définition, l'épidémiologie et la prise en charge globale des tumeurs épithéliales bénignes à HPV (diagnostic, évolution, diagnostics différentiels, thérapeutique et suivi)
B	Prévalence, épidémiologie	Connaître l'épidémiologie des tumeurs cutanées	
A	Prise en charge	Connaître les principes de la prise en charge globale des tumeurs cutanées	
A	Diagnostic positif	Connaître la présentation clinique et la démarche diagnostique devant un carcinome basocellulaire, épidermoïde	Connaître les signes cliniques permettant de poser le diagnostic de carcinome basocellulaire et épidermoïde et d'écarter les diagnostics différentiels
B	Suivi et/ou pronostic	Connaître le pronostic des carcinomes basocellulaires et épidermoïdes	Lister les facteurs de risque d'évolution péjorative des cancers épidermoïdes

DOI de l'article original : https://doi.org/10.1016/j.fander.2023.08.001.
Adresse e-mail de l'auteur correspondant : mariealeth.richard@ap-hm.fr
[1] La liste des auteurs et collaborateurs, publiée dans ce numéro, est disponible à l'adresse suivante : https://doi.org/10.1016/j.fander.2023.08.001.

https://doi.org/10.1016/j.fander.2023.08.033
2667-0623/© 2023 Elsevier Masson SAS. Tous droits réservés.

Pour citer cet article : Item 302 — Tumeurs cutanées, épithéliales et mélaniques, Ann Dermatol Vénéréol - FMC, https://doi.org/10.1016/j.fander.2023.08.033

A	Prise en charge	Prévention des carcinomes épidermoïdes et basocellulaires	Connaître les modalités de prévention des carcinomes épidermoïdes et basocellulaires
A	Définition	Connaître la définition et les principaux facteurs de risque des nævus	Connaître la définition, les facteurs de risque, les différentes formes cliniques et profils évolutifs des nævus
B	Diagnostic positif	Nævus : diagnostics différentiels	Connaitre les principaux diagnostics différentiels des nævus à évoquer de principe
B	Éléments physiopathologiques	Physiopathologie des nævus	Retracer l'histoire naturelle du processus de cancérisation dans le cadre du mélanome
A	Diagnostic positif	Connaître les signes cliniques du mélanome	Savoir rechercher les cinq caractéristiques (règle ABCDE) orientant vers une tumeur mélanique maligne Connaître les modalités d'obtention du diagnostic de certitude
B	Suivi et/ou pronostic	Évolution et pronostic du mélanome	Distinguer les différentes entités anatomocliniques des mélanomes et connaître les critères histopronostiques ainsi que leur implication pronostique Connaître les principaux facteurs cliniques de mauvais pronostic
A	Prise en charge	Connaître les modalités de prévention du mélanome	
B	Contenu multimédia	Savoir reconnaître une lésion précancéreuse cutanée	Photographie de kératoses actiniques typiques
B	Contenu multimédia	Savoir reconnaître un carcinome basocellulaire	Photographie d'un carcinome basocellulaire typique
B	Contenu multimédia	Savoir reconnaître un carcinome épidermoïde	Photographie d'un carcinome épidermoïde typique
A	Contenu multimédia	Savoir reconnaître un mélanome	Photographie d'un mélanome typique

Carcinomes cutanés

Textes officiels

- A Recommandation pour la pratique clinique : prise en charge du carcinome basocellulaire de l'adulte (ANAES, mars 2004).
- Recommandation de pratique clinique pour la prise en charge diagnostique et thérapeutique : carcinome épidermoïde cutané (carcinome spinocellulaire). (HAS, INCa, SFD, septembre 2009).
- Recommandation pour la prise en charge du mélanome (HAS, INCa, SFD 2017 et SFD 2018).

Vieillissement cutané solaire (héliodermie)

- B Terrain à risque des cancers cutanés :
  - exposition chronique aux radiations ultraviolettes (UV) entraînant :
  - vieillissement (sénescence) cutané,
  - cancers cutanés (tous types).
- Deux types de vieillissement cutané, de mécanismes proches associant susceptibilité génétique et dommages cellulaires :
  - intrinsèque (lié à l'âge) : susceptibilité génétique > environnement ;
  - extrinsèque (environnement) : exposition solaire > susceptibilité génétique (Tableau 1).
- Mécanismes à l'origine de l'héliodermie :
  - **susceptibilité génétique : phototype** (capacité de photoprotection naturelle de l'individu). Six phototypes sont

Figure 1. . B Héliodermie : atrophie cutanée et kératoses actiniques du dos des mains.

décrits selon : couleur des yeux, des cheveux, présence d'éphélides (taches de rousseur), sensibilité aux coups de soleil et aptitude au bronzage (Tableau 2) ;
— **accumulation de dommages cellulaires** (UV → phototoxicité directe sur l'ADN principal photophore de l'organisme + stress oxydatif impliquant la formation d'espèces réactives toxiques de l'oxygène).

- **Aspects cliniques** (Tableau 3 et Figs. 1 et 2).
- **Prévention primaire** = réduction de l'exposition solaire (récréative et quotidienne) :

— dès l'enfance ;
— +++ chez phototypes clairs (I/II ; susceptibilité aux UV > phototypes foncés V/VI) ;
— information sur les risques ; éducation aux moyens de protection ; adaptation comportementale (accompagnement et communication personnalisée : éducation).

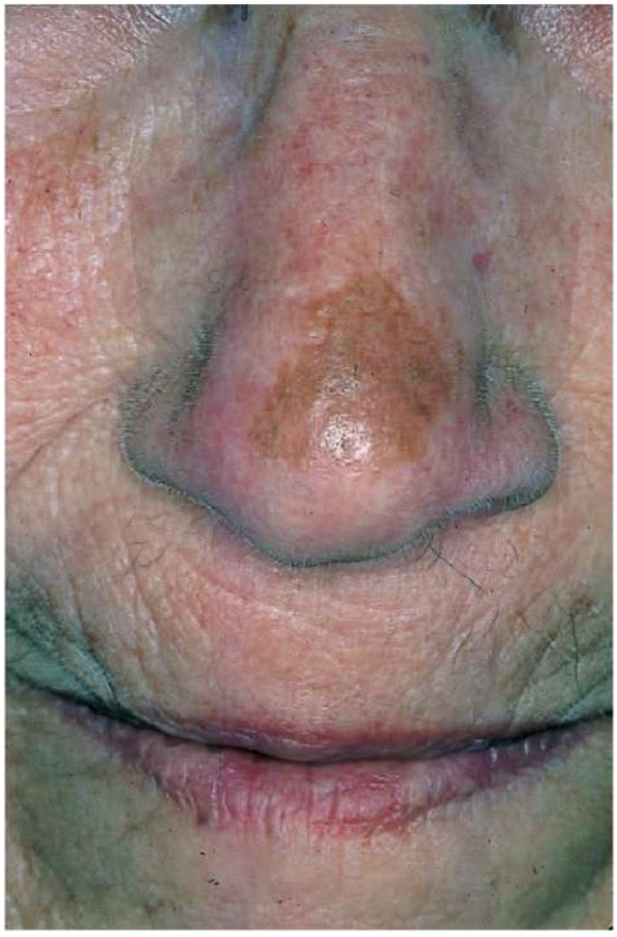

Figure 2. . B Héliodermie : rides et lentigos (taches actiniques). Voir Tableau 3.

Épidémiologie, physiopathologie

Carcinomes cutanés

- A **Cancers de l'adulte les plus fréquents au monde.**
- 90 % des cancers cutanés.
- Motif de consultation quotidien.
- **Incidence en augmentation constante** (allongement de la durée de vie + exposition solaire répétée) :
  — carcinomes basocellulaires (CBC) : > 150 cas/100 000 habitants par an en France ;
  — carcinomes épidermoïdes (CE) : > 30 cas/100 000 habitants par an en France ;
  — âge d'apparition : > 40 ans, sauf terrain favorisant (immunodépression, génodermatoses prédisposantes comme xeroderma pigmentosum, syndrome de Gorlin, etc.).
- Terrain et facteurs de risque sont communs aux CBC, aux CE et aux mélanomes qui sont des maladies souvent associées.

Carcinogenèse épithéliale

- Accumulation d'événements mutagènes et micro-environnementaux :

Encadré 1 : Facteurs de risque communs à la carcinogenèse épithéliale

- A Âge avancé.
- Expositions solaires (UV) :
  — expositions chroniques et cumulées : CE et CBC ;
  — expositions solaires intenses et intermittentes (coup de soleil, sujet jeune) : mélanome et CBC.
- Terrain/facteurs génétiques (phototype), carnation claire (I et II) : risque accru.

  — 1 : initiation → agent carcinogène (UV +++, chimique, radiations ionisantes, inflammation chronique, infection à HPV, etc.) ;
  — 2 : promotion ;
  — 3 : progression → cocarcinogènes (immunosuppression, infections à HPV, UV, chimique, etc.).
- Exposition UV → **expression clinique retardée** avec latence de 30/40 ans → cancers cutanés.
- Les facteurs de risque sont présentés dans l'Encadré 1 et le Tableau 4.

Tableau 1 B Mécanismes du vieillissement cutané.

Types de vieillissement cutané	Facteurs déclenchants
Intrinsèque	Âge chronologique Génétique : phototype
Extrinsèque	Photo-induit (le plus important) : ultraviolets A, héliodermie Comportemental : tabac, alcool, régime alimentaire carentiel Catabolique : maladies inflammatoires chroniques Endocriniens : maladies endocriniennes, corticothérapie au long cours

Tableau 2 A Classification des phototypes selon Fitzpatrick.

Phototype	Réaction au soleil	Phénotype
I	Bronzage = 0 Coups de soleil = systématique	Carnation très claire Yeux clairs Cheveux blonds ou roux Nombreuses éphélides
II	Bronze = plus ou moins (difficilement) Coups de soleil = souvent	Carnation très claire Cheveux blonds ou châtains Éphélides UV-induites
III	Bronzage = progressif Coups de soleil = parfois	Carnation claire Yeux bruns Cheveux blonds ou châtains
IV	Bronzage = facile Coups de soleil = peu	Carnation mate Cheveux châtains ou bruns, yeux foncés
V	Bronzage = très facile Coups de soleil = exceptionnel	Peau foncée Cheveux foncés Yeux foncés
VI	Bronzage = constant Coups de soleil = absents	Peau noire Yeux bruns ou noirs

Tableau 3 B Signes cliniques du vieillissement.

Perte de l'élasticité et anomalies épidermiques	Sécheresse cutanée (xérose) Rides, atrophie cutanée Peau rugueuse, jaunâtre (front, nuque) Cicatrices stellaires (avant-bras)
Signes vasculaires	Angiomes séniles (tronc) Télangiectasies (visage) Purpura sénile de Bateman (avant-bras)
Signes pigmentaires	Éphélides/lentigos (partie supérieure du tronc) Lentigos (visage) Dépigmentation (jambes et avant-bras)
Proliférations cutanées	Kératoses actiniques (zones photo-exposées, visage et mains +++) Kératoses séborrhéiques (tronc)

Principales formes anatomocliniques

- A **CE:**
  - évolution agressive ;
  - métastases possibles (dissémination lymphophile puis hématogène).
- **CBC:**
  - fréquents +++, évolution lente, malignité locale ;
  - métastases exceptionnelles.

Carcinome épidermoïde

Facteurs de risque

- B **Exposition solaire cumulative/chronique** (dose totale d'UV reçue sur une vie) +++.
- Papillomavirus humains (HPV) oncogènes (muqueuses +++, col de l'utérus, organes génitaux externes masculins et féminins, anus, cavité oro-pharyngée).

Tableau 4 A Autres facteurs de risque identifiés.

Affections génétiques	Xeroderma pigmentosum (anomalie des gènes de réparation de l'ADN) Épidermodysplasie verruciforme (rôle de certains HPV) Nævomatose basocellulaire = syndrome de Gorlin (anomalie d'un gène du développement : *PATCH*)
Immunosuppressions acquises	Iatrogène : transplantation d'organes +++ Maladies hématologiques chroniques (leucémie lymphoïde chronique, lymphome) Infection VIH Néoplasies
Infections	Papillomavirus humains (HPV)
Radiations ionisantes	Radiodermite chronique
Dermatoses inflammatoires	Lupus érythémateux cutané, lichen muqueux érosif
Plaies chroniques	Ulcère de jambe, cicatrice de brûlure, escarres
Exposition à des carcinogènes chimiques	Arsenic, goudrons, tabac

Figure 3. . B Lésions érythémateuses et kératosiques/squameuses du visage correspondant à des kératoses actiniques.

- Autres mutagènes (chimiques, radiations, inflammation chronique, plaies chroniques etc. ; voir Tableau 5) plus rares et contextuels.

Précurseurs des carcinomes épidermoïdes

A Le CE résulte très souvent de l'évolution d'une lésion précancéreuse. Peut survenir *de novo*.

Précurseurs cutanés

- **Kératoses actiniques** photo-induites (ou solaires ou « séniles ») : lésions précancéreuses les plus fréquentes. Lésions très fréquentes mais potentiel de transformation limité. Marqueur de risque de cancer cutané :
  - zones photo-exposées (visage, dos des mains) ;
  - lésions kératosiques ou croûteuses, multiples ± érythémateuses/chamoisées ± fines, rugueuses à la palpation (« papier de verre »), saignant facilement après grattage (Fig. 3).
- **Champ de cancérisation** : zone anatomique comportant des anomalies prénéoplasiques et des mutations géniques infracliniques et multifocales :
  - traduction clinique : kératoses actiniques multiples en champ ± CE ou CBC.
- B **Traitement des kératoses** :
  - moyens physiques : cryothérapie (azote liquide), électrocoagulation ou laser CO_2,
  - moyens physico-chimiques : photothérapie dynamique,
  - moyens chimiques (topiques) : 5-fluoro-uracile crème, imiquimod crème,
  - prévention primaire et secondaire par photoprotection.

Précurseurs muqueux

- A **Leucoplasies** :
  - kératinisation anormale de la muqueuse (labiale inférieure +++, rôle tabac et UV) ;
  - lésions blanchâtres bien limitées, asymptomatiques, adhérentes et ne saignant pas au contact.
- B **Traitement** :
  - destruction (voir plus haut les moyens de traitement des kératoses)/chirurgie ;
  - prévention :
    - arrêt du tabac et réduction des expositions aux autres cocarcinogènes,
    - traitement d'un état inflammatoire chronique muqueux (lichen scléreux, lichen érosif).

Carcinome intra-épithélial ou carcinome in situ (ou maladie de Bowen)

A **Forme non invasive de CE** (dysplasie de toute la hauteur de l'épithélium mais pas de franchissement de la membrane basale, métastase impossible).

Cutané

- Lésion souvent unique, en zone photo-exposée.
- Plaque érythémateuse ou rosée ± pigmentée, bien limitée, squamo-croûteuse, à bordure parfois festonnée (Fig. 4).
- Aspect « fissuraire/érodé » superficiel : suspect ++.
- Biopsie + examen anatomopathologique pour confirmation du diagnostic.

Figure 4. . B Plaque érythémateuse pigmentée squamo-croûteuse de la jambe correspondant à une maladie de Bowen.

- Si infiltration ± ulcération franche → évoquer une lésion invasive qui aura alors un potentiel métastatique.
- Traitements locaux chirurgicaux ou destructeurs physiques ou chimiques : B cryochirurgie, 5-fluoro-uracile topique, imiquimod topique, photothérapie dynamique (PTD).

Muqueuse génitale

- A **Sujet masculin :** « érythroplasie de Queyrat » (lésion érythémateuse rouge vif du gland, bien limitée, parfois discrètement érosive).
- **Sujet féminin :** lésion unique, chronique, plane ou peu infiltrée, rosée avec plages pigmentées.
- Biopsie + examen anatomopathologique pour confirmation du diagnostic.
- Si infiltration ± ulcération franche → évoquer une lésion invasive qui aura alors un potentiel métastatique.
- Traitements locaux chirurgicaux ou destructeurs physiques ou chimiques : B cryochirurgie, 5-fluoro-uracile topique, imiquimod topique, photothérapie dynamique (PTD).

Carcinome épidermoïde cutané primitif invasif

Diagnostic positif

A Le carcinome épidermoïde cutané (CEC) primitif invasif apparaît surtout après 60 ans, homme > femme, tumeur cutanée et/ou muqueuse :

- **trois clés sémiologiques ± associées entre elles** :
  - ulcération chronique,
  - bourgeonnement (aspect « végétant » ou nodulaire),
  - croûte ;
- sur une zone photo-exposée de façon chronique ;
- lésion croûteuse, jaunâtre, indurée avec ulcération centrale (Fig. 5) ;
- ou lésion végétante ou bourgeonnante (Fig. 6) ;
- ou l'association des deux : lésion ulcéro-bourgeonnante ou ulcéro-végétante ;
- aspect évocateur → exérèse à visée diagnostique ou biopsie → examen anatomopathologique → confirmation + caractérisation histopronostique.

Figure 5. . A Carcinome épidermoïde ulcéro-végétant.

Figure 6. . A Carcinome épidermoïde de la lèvre inférieure.

Diagnostic différentiel

A Il se fait avec :

- tous les autres cancers cutanés ;
- les kératoses actiniques.

Anatomie pathologique du carcinome épidermoïde cutané invasif

- B Kératinocytes de grande taille, en lobules ou en travées, mal limitées, disposition anarchique.
- Invasion dermo-hypodermique, stroma inflammatoire.
- Différenciation kératinisante (globes cornés).
- Mitoses et atypies cytonucléaires.

Évolution, pronostic

- Tout CEC doit être considéré comme potentiellement agressif.
- Les facteurs de mauvais pronostic selon une classification clinico-pathologique sont regroupés dans l'Encadré 2. Ils sont importants à identifier car ils guident la prise en charge.

Risques évolutifs

- Évolution locale : infiltration neurotrope ; dissémination locorégionale par emboles vasculaires ;
- Évolution métastatique (régionale ou systémique) :
  - lymphophile : premiers relais ganglionnaires (2 % des formes cutanées et 20 % des formes muqueuses),

Encadré 2 : Facteurs de mauvais pronostic des carcinomes épidermoïdes cutanés : classification clinico-pathologique

- B Localisation :
  - faible risque : zones photo-exposées du visage, hors cuir chevelu et zones péri-orificielles ; tronc ; membres ;
  - haut risque : cuir chevelu, zones péri-orificielles du visage (nez, lèvres, oreilles, paupières), muqueuses ; sur peau pathologique (radiodermites, cicatrices de brûlures, plaies chroniques).
- Taille de la tumeur primitive : surtout si supérieure à 2 cm.
- Degré d'invasion locale : adhérence au plan profond ; envahissement péri-nerveux et/ou osseux ; emboles vasculaires.
- Épaisseur tumorale histologique > 3 mm.
- Degré de différenciation cellulaire en histologie : moyen à indifférencié.
- Récidive locale.
- Immunodépression.

  - puis hématogène : poumons ++, foie, os, ganglions à distance, etc. ; plus fréquent pour les CEC muqueux.
- Risque de récidive : estimé globalement à 7 % après diagnostic d'un CEC ;
- Évolution défavorable souvent liée à une prise en charge initiale tardive, insuffisante, inadaptée ou à des forme agressives.

Examen clinique

- A Contrôle de la mobilité par rapport au plan profond, diamètre de la lésion.
- Recherche d'autres carcinomes et/ou mélanome sur l'ensemble de la peau.
- Recherche d'une adénopathie dans le territoire de drainage.

Bilan d'extension

Pas de bilan d'extension systématique, sauf si forme agressive, terrain à risque particulier (immunodéprimé) ou signe clinique d'extension locorégionale → échographie ganglionnaire, scanner thoraco-abdominal, TEP-scan.

Carcinome basocellulaire

- Survenue ++ après 50 ans.
- Facteurs prédisposants :
  - exposition solaire : expositions intermittentes aiguës (enfance et adolescence ++) > exposition chronique ; 80 % des CBC surviennent sur les zones photo-exposées ;
  - phototype : phototype clair ;
  - prédisposition génétique : syndrome de Gorlin (nævomatose basocellulaire), xeroderma pigmentosum.
- Pas de précurseur (les kératoses actiniques ne se transforment pas en CBC).

Figure 7. . A Carcinome basocellulaire nodulaire.

Figure 8. . A Carcinome basocellulaire superficiel (ou pagétoïde).

Diagnostic positif

- Sur zones photo-exposées, **jamais sur les muqueuses.**
- **Une clé sémiologique quasi constante, la perle :**
  - lésion perlée : papule rosée arrondie, translucide souvent avec télangiectasies ;
  - diamètre variable, du millimètre à plusieurs centimètres.
- La perle est associée à d'autres éléments sémiologiques : croûtes, sclérose, ulcération, pigmentation, kératose.
- **Trois variétés cliniques de CBC** :
  - **CBC nodulaire** (Fig. 7) : tumeur ferme, bien limitée, lisse, pouvant simuler une lésion kystique ou s'étendre de manière centrifuge ; forme la plus fréquente ;
  - **CBC superficiel** (Fig. 8) : plaque érythémateuse et squameuse, bordée de petites perles parfois à peine visibles à l'œil nu et s'étendant progressivement ; il siège surtout sur le tronc ;
  - **CBC sclérodermiforme** (Fig. 9) : il prend l'aspect d'une cicatrice blanchâtre, rigide, dure, mal limitée, parfois atrophique.
- Toutes ces formes peuvent s'ulcérer au cours de leur évolution (Fig. 10). La pigmentation ne préjuge pas de l'évolution.

Figure 9. . A Carcinome basocellulaire sclérodermiforme.

Figure 10. . A Carcinome basocellulaire ulcéro-végétant.

Diagnostic différentiel

- Autres tumeurs cutanées +++ (CEC, maladie de Bowen, mélanome dans les formes pigmentées appelées CBC tatoués).
- Autres dermatoses : le CBC superficiel peut être confondu avec une plaque de psoriasis ou une dermatophytie.
- Aspect évocateur → exérèse à visée diagnostique → examen anatomopathologique → confirmation + caractérisation histopronostique.

Encadré 3 : Facteurs de mauvais pronostic des carcinomes basocellulaires.

- B Localisation à l'extrémité céphalique : nez et zones péri-orificielles.
- Formes mal limitées (sclérodermiforme, infiltrant).
- Diamètre élevé surtout > 2 cm, ou > 1 cm sur nez et zones péri-orificielles.
- Caractère récidivant : risque global évalué entre 5 et 10 %.

- Biopsie avant traitement si diagnostic incertain, si traitement proposé non chirurgical ou si exérèse chirurgicale complexe.

Anatomie pathologique du carcinome basocellulaire

- B Lobules de petites kératinocytes basophiles, ressemblant à ceux de la couche basale de l'épiderme.
- Disposition périphérique palissadique.
- Fentes de rétraction autour des lobules (semblant se détacher du derme).
- Formes infiltrantes ou sclérodermiformes : associées à un stroma dense et fibreux, et aux limites imprécises.

Évolution, pronostic

- **Risques évolutifs** :
  - récidive locale ;
  - extension locorégionale à bas bruit ;
  - survenue d'un autre cancer plus agressif (lien épidémiologique avec mélanome/CEC).
- CBC → marqueur de risque de cancer de la peau → surveillance et dépistage ;
- CBC → métastase exceptionnellement → pas de bilan d'extension à distance ;
- CBC → potentiel invasif local → formes étendues : imagerie locale parfois nécessaire pour guider le traitement (scanner cranio-facial, IRM du massif facial) (Encadré 3) ;
- **Le seul bilan d'extension systématique est l'examen clinique à la recherche d'autres carcinomes associés.**

Traitement des carcinomes cutanés

A Traitement des formes localisées de CBC et CEC : généralement similaire.

Chirurgie de la tumeur primitive

- Discussion/validation en réunion de concertation pluridisciplinaire (RCP) sauf pour les CBC sans critères agressifs.
- **Exérèse chirurgicale** = traitement de première intention avec marges selon le groupe pronostique (bon, intermédiaire, mauvais).
- **Déroulé détaillé des temps cliniques** :
  - consultation d'annonce ; présentation en RCP si traitement complexe ;
  - biopsie préalable si diagnostic incertain ou avant traitement chirurgical complexe ;
  - chirurgie et examen anatomopathologique de la pièce :

Tableau 5 A B Comparaison entre carcinomes épidermoïdes et carcinomes basocellulaires.

	Carcinome épidermoïde cutané	Carcinome basocellulaire
Précurseurs	OUI Cutané : kératose actinique Muqueux : leucoplasie Continuum précurseur → carcinome *in situ* → carcinome invasif	NON
Localisation	Cutanée ou muqueuse	Exclusivement cutanée
Présentation clinique	Lésion ulcéro-bourgeonnante, peut être croûteuse Infiltration (+++)	Forme nodulaire Forme superficielle Forme sclérodermiforme
Conduite à tenir Bilan initial	Recherche d'adénopathies Pas de bilan d'extension sauf CEC à risque : échographie ganglionnaire/scanner/TEP	Pas de bilan d'extension
Éléments du diagnostic	Biopsie si lésion très volumineuse ou inhabituelle ou topographie ou chirurgie mutilante (lèvres...) Exérèse chirurgicale avec analyse anatomopathologique	Biopsie si doute diagnostique ou lésion très étendue ou alternative à la chirurgie discutée Exérèse chirurgicale avec analyse anatomopathologique
Évolution	Risque local et métastatique : territoire de drainage ganglionnaire (+++), puis viscéral, essentiellement pulmonaire et hépatique	Agressivité locorégionale : destruction (+++)
Diagnostic différentiel	Kératose actinique, autres tumeurs cutanées...	Psoriasis, dermatophytie... CEC
Traitement commun	Exérèse chirurgicale avec marge de sécurité en fonction des éléments pronostiques	
Surveillance	Clinique régulière selon le groupe pronostique et les facteurs de risque, au mieux à vie (détection d'une récidive,d'un nouveau carcinome, d'un mélanome)	
Prévention commune	Réduction des expositions solaires	

- exérèse chirurgicale d'emblée **si diagnostic très probable**,
- simple exérèse—suture en ambulatoire le plus souvent,
- parfois en deux temps avec reconstruction sous anesthésie générale selon le geste : exérèse + contrôle anatomopathologique, puis reconstruction si exérèse complète,
- marges d'exérèse standardisées : marge saine mesurée autour de la tumeur ; de 3 à 10 mm en fonction du type de tumeur et de son groupe pronostique ; plus élevées pour le CEC que pour le CBC,
- si exérèse chirurgicale incomplète ou « limite » : **reprise indispensable**.

Alternative à la chirurgie

- B Malades inopérables ou localisations délabrantes, après biopsie de confirmation et **validation en RCP** :
  - radiothérapie (électronthérapie ou curiethérapie) pour les CBC et les CEC ;
  - cryochirurgie (cryode de contact sous contrôle impédancemétrique) ; à distinguer de la cryothérapie.
- Tumeurs superficielles :
  - photothérapie dynamique ;
  - topiques : imiquimod pour les CBC superficiels ou CEC *in situ* uniquement.
- C Cas particuliers :
  - chimiothérapie : sels de platine ++ pour CE,
  - inhibiteurs de l'EGF-récepteur pour CE,
  - traitement ciblé (vismodégib et sonidégib pour CBC) ou immunothérapie (anti-PD1 pour CE) et/ou radiothérapie pour CBC ou CEC de grande taille (réduction de la masse tumorale avant intervention) ou inopérables.

Prise en charge des carcinomes épidermoïdes cutanés métastatiques : traitement discuté en RCP

- **Récidives ou métastases en transit** autour des CE primitifs :
  - exérèse chirurgicale si possible ;
  - radiothérapie complémentaire à discuter.
- **Adénopathie** → adénectomie chirurgicale ou biopsie radiologique pour examen histologique → curage ganglionnaire ± radiothérapie complémentaire.
- **Métastases à distance** → traitement souvent non curatif → chimiothérapie, radiothérapie, chirurgie, immunothérapie (anti-PD1)...

Suivi des patients, prévention secondaire

- Ⓐ Après traitement → surveillance médicale régulière pour **dépistage** :
  - d'une récidive locale ou ganglionnaire ;
  - d'un nouveau CBC ou nouveau CEC ;
  - d'un mélanome.
- Information des patients et éducation à l'autosurveillance/autodépistage.

Prévention primaire

- Prévention solaire :
  - stratégies d'évitement solaire (éviter les expositions entre 12 heures et 16 heures, protéger la peau avec chapeau et vêtements, recherche de l'ombre...) ;
  - déconseiller l'usage des lampes à bronzer ;
  - limiter les expositions solaires, tout particulièrement pendant l'enfance et l'adolescence ;
  - cibler prioritairement les sujets de phototype clair, ceux avec de multiples expositions solaires professionnelles ou récréatives.
- L'application d'écran solaire est utile de façon ponctuelle afin d'éviter un coup de soleil, mais ne doit pas permettre une augmentation du temps d'exposition solaire.
- Traitement des lésions précancéreuses (kératoses actiniques, lésions virales HPV-induites...).

Points clés

- Ⓐ Développés aux dépens du kératinocyte, les carcinomes basocellulaires (CBC) et les carcinomes épidermoïdes cutanés (CEC) ont une évolutivité différente (Tableau 5). Ils ont en commun une augmentation constante d'incidence (rôle de l'exposition solaire et du vieillissement général de la population) et une prise en charge avant tout chirurgicale.
- Le CBC est le cancer épithélial le plus fréquent et également le cancer cutané le plus fréquent. Il ne survient pas sur une lésion précancéreuse et n'est jamais localisé sur les muqueuses. Son évolution est lente, purement locale (récidive), parfois destructrice.
- Le CEC survient souvent sur une lésion précancéreuse (précurseur) : kératoses photo-induites (kératoses actiniques), cicatrices de brûlures, radiodermite chronique, plaies chroniques, lichen scléreux génital et certaines lésions muqueuses virales à HPV. Il est potentiellement agressif (localement, métastases ganglionnaires ou à distance). Il peut récidiver localement.
- La grande majorité des carcinomes cutanés guérissent après leur exérèse chirurgicale.

Pour en savoir plus

ANAES. Prise en charge diagnostique du carcinome basocellulaire de l'adulte. Mars 2004.

HAS, INCa, SFD. Carcinome épidermoïde cutané (carcinome spinocellulaire) : recommandations de pratique clinique pour la prise en charge diagnostique et thérapeutique. 2009. https ://www.e-cancer.fr/content/download/58347/531952/file/carcinome-epidermoide-cutane_rapport-integral.pdf

Tumeurs à papillomavirus humain (HPV)[7]

Ⓐ Infections à papillomavirus humains (*human papillomavirus* ou HPV) très fréquentes : **lésions épithéliales bénignes** cutanées (verrues) ou muqueuses (condylomes) → **transformation cancéreuse possible** (muqueuses > peau).

Physiopathologie

Caractéristiques des HPV

Ⓒ HPV définis par leur génotype (≠ sérotype) : > 120 génotypes d'HPV selon la séquence de leur ADN.

Virus à ADN encapsulés

- Très résistants au froid et à la chaleur, transmis par contact. Tropisme exclusif pour les épithéliums malpighiens ; infection des kératinocytes à l'occasion d'une effraction épithéliale ou d'une macération cutanée.
- Cycle viral, trois modalités :
  - réplication virale en profitant de la prolifération de la cellule hôte, responsable d'un effet cytopathogène spécifique des kératinocytes (aspect de koïlocytes) (Fig. 11) ;
  - persistance à l'état latent sous forme épisomale d'ADN viral libre dans la cellule (infection latente, porteur sain) ;
  - intégration dans le génome cellulaire avec un risque oncogène.
- Durée d'incubation des HPV : mal connue (de 3 semaines à plusieurs mois, selon statut immunitaire de l'hôte).

[7] L'item 302 concerne les tumeurs cutanées et non les lésions muqueuses. Les lésions par HPV muqueuses sont traitées dans l'item 162.

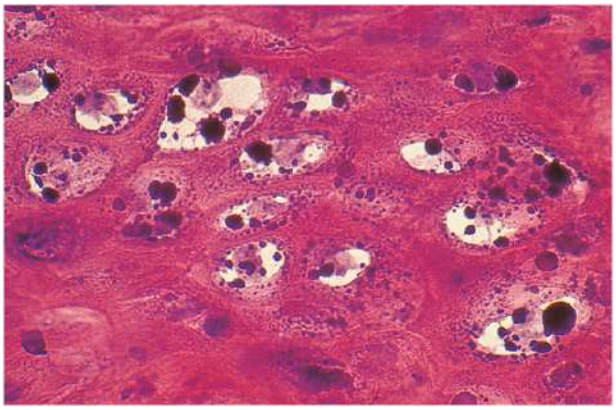

Figure 11. . C Foyers de koïlocytes dans la couche granuleuse d'une verrue vulgaire type HPV2.

Risque oncogène

- A Le plus souvent, **co-carcinogènes** nécessaires pour les lésions cutanées : UV +++, tabac, immunosuppression (transplantés/VIH +++).
- HPV muqueux « à haut risque oncogène » (HPV16, 18, 31, 33) : peuvent être directement carcinogènes.

Épidémiologie

- Verrues : prévalence (proportion de sujets porteurs de la maladie) de 7 à 10 % dans la population générale (enfants scolarisés et adultes jeunes).
- Transmission :
  - contexte professionnel favorisant (bouchers, vétérinaires, personnels des abattoirs, poissonniers) : verrues des mains causées par HPV7 ;
  - **immunodéprimé** : infections à HPV plus fréquentes et plus agressives. Chez les greffés d'organe, l'incidence des verrues et des cancers de la peau augmente avec la durée et l'intensité de l'immunodépression : photoprotection, autodépistage et suivi systématique +++.

Diagnostic clinique

Verrues plantaires

Deux variétés :
- myrmécie (HPV1), la plus fréquente : verrue profonde, douloureuse à la pression, unique ou multiple ; circonscrite par un épais anneau kératosique recouvrant partiellement la région centrale dont la surface kératosique et papillomateuse est piquetée de points noirs (micro-hémorragies) (Fig. 12) ;
- verrues en mosaïque (HPV2), moins fréquentes : non douloureuses, composées de multiples verrues coalescentes en un placard kératosique moins épais (Fig. 13).

Figure 12. . A Myrmécie plantaire (HPV1).

Figure 13. . A Verrues plantaires en mosaïque (HPV2).

Verrues vulgaires

- Verrues vulgaires communes (HPV2) : localisées principalement sur la face dorsale des mains et des doigts ; plus rarement palmaires.
- Élevures de 3 à 4 mm, surface hémisphérique hérissée de saillies villeuses kératosiques grisâtres ± crevasses (Fig. 14). Nombre variable, parfois confluentes.
- Verrues péri-unguéales et sous-unguéales (altérations unguéales possibles : indication de traitement) (Fig. 15).
- Autres localisations moins fréquentes (visage, cuir chevelu) : aspect de verrues filiformes péri-orificielles et/ou région cervicale et/ou barbe (auto-inoculation par le rasage) souvent de type papillome viral.

Figure 14. . Ⓐ Verrue filiforme, multidigitée (HPV2).

Figure 15. . Ⓐ Verrues vulgaires péri-unguéales (HPV2).

Verrues planes communes

- Dues à HPV3.
- Sur le visage, sur le dos des mains et sur les membres +++ ; petites papules jaunes très peu en relief, brunes ou chamois, surface lisse ou finement mamelonnée, parfois à peine visibles (Fig. 16).
- Régressent habituellement en moins de 2 ans mais parfois chroniques chez l'immunodéprimé.

Diagnostic différentiel

- Durillon : épaississement cutané lié à un frottement chronique (pieds +++, points d'appui).
- Autre tumeur : penser au mélanome achromique de la plante des pieds +++.
- Verrues sous- ou péri-unguéales persistantes : à distinguer d'un carcinome *in situ*.

Traitement

- Pas de traitement spécifique des infections à HPV.
- Objectif : disparition des lésions macroscopiquement visibles.

Figure 16. . Ⓐ Verrues planes (HPV3).

- Informer le patient du risque de récidive (environ 30 %) : persistance de l'HPV dans la peau saine.
- Régression des verrues le plus souvent spontanée :
  - traitement des verrues guidé par les symptômes et le vécu de la maladie ;
  - ne doit pas faire l'objet d'un acharnement thérapeutique.

Traitement préventif

- Pas de traitement préventif vrai.
- Limiter la diffusion par application d'un vernis incolore sur les verrues les jours de piscine ou de séances de sport fait pieds nus.
- Mesures d'hygiène familiale simples (utiliser des serviettes de toilette individualisées...).

Traitements curatifs

Destruction chimique par kératolytiques

- Simple et non douloureuse : préparations à base d'acide salicylique avec protection de la peau saine périphérique, ou traitement de type collodion salicylé limité à la surface de la verrue.
- Nécessite :
  - un décapage superficiel mécanique pour enlever la couche superficielle traitée avant l'application du kératolytique ;

— une observance thérapeutique régulière (une application tous les soirs au coucher, par exemple) et suffisamment prolongée pour limiter le risque d'échec.

Cryothérapie

Application directe d'azote liquide ± après décapage au bistouri de la couche cornée, douloureuse dans certaines localisations (verrues palmaires, péri- et sous-unguéales +++).

Laser CO_2

Nécessite une anesthésie locale et peut laisser une cicatrice. Récidive possible.

Chez l'enfant

Le traitement des verrues ne doit pas être agressif. L'éradication systématique n'est pas toujours justifiée.

Points clés

- A L'infection par le VIH et l'immunodépression augmentent la prévalence des infections à HPV.
- Le diagnostic positif des infections à HPV repose sur la clinique.
- Le traitement des verrues cutanées n'est pas consensuel : compte tenu de leur régression spontanée fréquente, les traitements agressifs ne sont pas recommandés. Les mesures thérapeutiques sont adaptées au type clinique, au vécu et à la localisation.

Mélanomes

Textes officiels

- A Actualisation des recommandations de prise en charge du mélanome stade I à III (standards, options et recommandations 2016, SFD, HAS).
- En 2017, les recommandations pour la prise en charge du mélanome métastatique ou avancé ont été publiées sur les sites de l'INCa et de la SFD.

Mélanomes : tumeurs malignes développées aux dépens des mélanocytes (cellules qui fabriquent la mélanine).

Épidémiologie

Incidence et mortalité

- Différences d'incidence selon :
  — la latitude (exposition aux UV) ;
  — les caractéristiques pigmentaires des populations.
- Incidence maximale chez les sujets à peau blanche en Australie (40 nouveaux cas pour 100 000 habitants par an chez l'homme), minimale dans les pays asiatiques ou dans les populations à peau noire.
- L'incidence est en augmentation depuis plusieurs décennies.
- B En France :
  — taux d'incidence intermédiaire : environ 15 000 nouveaux cas par an (taux d'incidence standardisé environ 10 cas pour 100 000 personnes-années ; données 2012) ;
  — taux de mortalité standardisé : 1,7 pour 100 000 chez l'homme et 1,0 chez la femme, (environ 1700 décès annuels ; données 2017) ;
  — la mortalité augmente moins que l'incidence, ce qui peut être attribué à un diagnostic plus précoce de lésions moins épaisses ;
  — âge médian de survenue : 55 ans ; exceptionnel chez l'enfant prépubère.

Rôle de l'environnement : avant tout l'exposition solaire

- Mélanome superficiel extensif : rôle majeur des expositions intermittentes et intenses et des brûlures solaires ; enfance > âge adulte.
- Mélanome de Dubreuilh : exposition chronique cumulative.
- Mélanomes des paumes, des plantes et des muqueuses : pas de lien avec les expositions solaires.

Prédisposition familiale : facteurs génétiques

- **Contexte familial : 10 % des mélanomes** (défini par deux personnes apparentées au premier degré atteintes dans une famille).
- Plusieurs gènes impliqués dans la prédisposition héréditaire au mélanome : le principal est *CDKN2A*, gène suppresseur de tumeur muté dans 10 à 30 % des formes familiales.
- Autres facteurs également génétiquement transmis :
  — **la sensibilité de la peau au soleil** (phototype, voir plus haut les carcinomes cutanés) : peau claire, cheveux blond/roux, éphélides. N.B. : phénotype « roux » lié aux variants du gène du récepteur de la mélacortine (*MC1R*) ± associé au risque de mélanome ;
  — **le nombre, la taille et l'aspect des nævus :** dont le « syndrome des nævus atypique » aux limites mal définies, caractérisé par la présence de nævus en grand nombre (N > 50), souvent de grande taille (> 6 mm de diamètre), ayant des aspects cliniques souvent atypiques (bords irréguliers, polychromie, aspect parfois en « œuf sur le plat ») et pouvant siéger en peau non exposée au soleil (cuir chevelu, fesses et seins chez la femme).

Marqueurs de risque de mélanome

- Antécédents familiaux de mélanome.
- Antécédents personnels de mélanome (risque de second mélanome : 5 à 8 %) et/ou de carcinome cutané.
- Couleur claire de la peau et des cheveux (roux avec des éphélides, blond vénitien).

- Nombre élevé de nævus/« syndrome des nævus atypiques ».
- Antécédents d'expositions solaires intenses, avec coups de soleil.

Précurseurs

- La majorité des mélanomes naissent *de novo*, en peau apparemment saine sans précurseur.
- Le risque de transformation maligne des petits nævus « communs » est très faible. Il n'y a aucun intérêt à en recommander l'exérèse systématique préventive.
- Les nævus congénitaux : risque de transformation plus élevé si grande taille (plus de 20 cm à l'âge adulte). Ces nævus congénitaux géants sont rares et ne sont responsables que de très peu de mélanomes en valeur absolue.
- L'exérèse préventive précoce des grands nævus congénitaux est souhaitable si elle est réalisable en pratique. Elle relève d'une prise en charge médico-chirurgicale très spécialisée.

Aspects anatomopathologiques

- Histogenèse des mélanomes biphasique (sauf mélanome nodulaire) :
  - 1. extension « horizontale » intra-épidermique, au-dessus de la membrane basale ;
  - 2. extension « verticale » avec envahissement du derme superficiel (phase micro-invasive), puis du derme profond et de l'hypoderme (phase invasive).
- Un mélanome cutané a donc en règle deux composantes :
  - **épidermique :** mélanocytes en thèques irrégulières (petits amas ou nids de cellules), avec migration anarchique de cellules isolées dans le haut de l'épiderme ; présence ou non d'une ulcération ;
  - **dermique :** invasion par des mélanocytes tumoraux, avec souvent réaction inflammatoire. Des phénomènes de régression sont parfois observés.

Diagnostic

Diagnostic positif

- (A) 1. **Suspicion clinique** (interrogatoire et examen à l'œil nu : facteurs de risque, critères « ABCDE » et « vilain petit canard »).
- 2. **Examen dermoscopique** (surtout si nævus nombreux et/ou atypiques). Dermatoscopie = microscopie de surface par épiluminescence :
  - augmente la sensibilité et la spécificité de l'examen clinique des opérateurs formés (dermatologues, apprentissage spécifique d'environ 2 ans) ;
  - utile mais non obligatoire.
- 3. **Exérèse à visée diagnostique**.
- 4. **Confirmation anatomopathologique et classification histopronostique** :
  - examen anatomopathologique : obligatoire chaque fois qu'on excise une lésion ; confirme le diagnostic, permet le classement anatomoclinique et analyse les critères pronostiques (épaisseur selon Breslow, ulcération, index mitotique surtout) : **ces données guident la prise en charge initiale**.

La suspicion de mélanome est avant tout clinique

Toujours envisager l'hypothèse d'un mélanome dans la démarche diagnostique devant une lésion pigmentée.

Elle repose sur deux éléments essentiels :

- l'un **analytique** : la règle « ABCDE » ;
- l'autre **cognitif** : la règle du « vilain petit canard ».

Règle « ABCDE »

- Suspicion de mélanome si $\geq$ 2 critères parmi :
  - asymétrie (A) ;
  - bords (B) irréguliers ;
  - couleur (C) inhomogène (brun, noir, marron ou bleu, zones dépigmentées, halo inflammatoire) ;
  - diamètre (D) supérieur à 6 mm (critère non spécifique) ;
  - évolution (E) récente documentée (modification de taille, de forme, de couleur, de relief).
- Règle initialement développée pour l'éducation du patient à l'autodépistage. Peu efficace pour l'identification des modifications subtiles et/ou récentes.

Règle du « vilain petit canard »

- Chez un patient donné, l'aspect des nævus est globalement similaire d'un nævus à l'autre : **aspect discordant par rapport aux autres nævus = suspicion de mélanome**.
- Requiert un examen corps entier, patient dénudé, avec observation globale du revêtement cutané.

D'autres éléments doivent être pris en compte

- **Présence de signes fonctionnels ou perception subjective par le patient :**
  - près de 80 % des mélanomes sont détectés par le patient avant le diagnostic par un médecin ;
  - une lésion signalée comme suspecte par le patient ou son entourage doit être contrôlée avec soin par le médecin.
- Prurit ou saignement au contact, mais **ce sont des signes tardifs**.

La confirmation est anatomopathologique

Lésion suspecte de mélanome = exérèse rapide à visée diagnostique.

Modalités de l'exérèse

- 1. Informer le patient, délai de réflexion non rigoureusement indispensable (notion d'« urgence » diagnostique).
- 2. Anesthésie locale.
- 3. Exérèse **complète** (emportant la tumeur dans son entier, jusqu'à l'hypoderme).
- 4. L'exérèse permet la confirmation diagnostique anatomopathologique, la classification anatomoclinique et l'analyse des critères histopronostiques.

Pas de biopsie partielle car :

- la mesure précise de l'épaisseur **maximale** (Breslow) et de l'index mitotique est, par définition, impossible sur un prélèvement parcellaire (évaluation devant être réalisée

sur pièce totale), ce qui entraîne une **perte de chance pour le patient** ;
- cependant, si lésion de très grande taille dont l'exérèse totale est délabrante (visage, par exemple), discuter biopsie(s) sur la(les) zone(s) la(les) plus suspecte(s), éventuellement après contact rapide **avec un centre expert**.

L'examen histologique permet de :
- 1. affirmer la nature mélanocytaire (intérêt des marquages immunohistochimiques melan-A, protéine S100, HMB45) ;
- 2. affirmer la malignité et déterminer le sous-type anatomoclinique ;
- 3. recueillir les paramètres histopronostiques fondamentaux : indice de Breslow, ulcération, index mitotique (voir plus loin) ;
- 4. préciser le caractère complet ou non de l'exérèse (une reprise chirurgicale sera de toute façon effectuée) ;
- 5. éventuellement, rechercher d'emblée la présence d'une mutation de *BRAF* sur la pièce (selon avis de la RCP, notamment pour les tumeurs épaisses de mauvais pronostic).

Classification anatomoclinique

B La classification anatomoclinique résume les différents profils de mélanome en cinq grandes catégories :
- **mélanomes avec phase d'extension horizontale initiale :**
- mélanome superficiel extensif (*superficial spreading melanoma* ou SSM) le plus fréquent (60 à 70 % des cas), avec croissance intra-épidermique horizontale, puis verticale dermique (Fig. 17),
- mélanome de type Dubreuilh (10 % des cas) siégeant sur les zones photo-exposées de façon chronique et principalement sur le visage chez les sujets de plus de 60 ans, associé à des signes de photovieillissement et qui a souvent une évolution horizontale pendant des mois ou des années avant de devenir plus invasif notamment sous la forme d'un ou plusieurs nodules à croissance verticale (Figs. 18 et 19),
- mélanome acral lentigineux (*acral lentiginous melanoma* ou ALM) — 2 à 5 % des cas, mais représente la majorité des cas chez les sujets à peau pigmentée — siégeant sur les paumes, les plantes, les bords latéraux des doigts et orteils et sur l'appareil unguéal,
- mélanomes des muqueuses buccales et génitales ;
- **mélanome sans phase d'extension horizontale initiale :** mélanome nodulaire d'emblée (10 à 20 % des cas) d'évolution rapidement verticale invasive, parfois achromique (Figs. 20 et 21).

A **À indice de Breslow identique (épaisseur tumorale), toutes ces formes anatomocliniques ont un pronostic globalement comparable (+++).**

B La classification internationale de l'American Joint Committee on Cancer (AJCC, 8e édition) simplifiée permet de classer les mélanomes en :
- stade I : Breslow 0—1 mm ± ulcération et > 1—2 mm sans ulcération ;
- stade II :

Figure 17. . A Mélanome superficiel extensif (SSM) avec un nodule invasif.

Figure 18. . B Mélanome de Dubreuilh de l'arête nasale.

  - stade IIa-IIb : Breslow > 1—2 mm avec ulcération ; > 2—4 mm sans et avec ulcération ; > 4 mm sans ulcération,
  - stade IIc : Breslow à partir de 4 mm avec ulcération ;
- stade III : mélanomes régionaux (métastases en transit et/ou ganglions régionaux envahis) ;
- stade IV : définissant la présence de lésions à distance.

Figure 19. . B Mélanome de Dubreuilh avec nodule invasif.

Figure 20. . B Mélanome nodulaire pigmenté.

Diagnostic différentiel

- **Tumeurs mélanocytaires bénignes** : nævus « cliniquement atypique » avec aspects répondant parfois aux critères de mélanomes débutants (« ABC » ou « ABD », par exemple) (voir plus loin).
- **Tumeurs non mélanocytaires** :
  - kératoses séborrhéiques, très fréquentes après 40—50 ans : surface mate, bords nets (posées sur la peau), petits grains blanchâtres, aspect friable ; dermoscopie typique ;
  - carcinomes basocellulaires « pigmentés » ou « tatoués », identifiables à leur aspect translucide perlé télangiectasique ;
  - histiocytofibromes pigmentés, caractéristiques par leur palpation : pastille indurée ;
  - angiomes thrombosés qui peuvent simuler un petit mélanome nodulaire.
- **Lésions hématiques plantaires**.
- Le diagnostic différentiel est aidé, pour le dermatologue formé, par la dermatoscopie (voir plus haut). Au moindre doute, l'exérèse (dans certains cas une biopsie) doit être réalisée afin de déterminer la nature de la lésion par un diagnostic histologique.

Figure 21. . B Mélanome nodulaire achromique de la cuisse.

Risques évolutifs

- A **Mélanome *in situ*** (intra-épidermique) : guérison constante après exérèse et marge élargie chirurgicales.
- **Mélanome invasif** : un risque plus ou moins élevé de récidive existe dans tous les cas même de façon retardée :
  - récidive locale, apparaissant sur le site tumoral initial ;
  - métastases cutanées ou sous-cutanées dites « en transit » entre la tumeur et le premier relais ganglionnaire (Fig. 22) ;
  - métastases ganglionnaires régionales ;
  - métastases à distance, qui surviennent souvent (mais non exclusivement) après les métastases ganglionnaires régionales et peuvent toucher n'importe quel organe avec un risque particulier pour le cerveau.
- Le risque de récidive régionale et à distance est corrélé aux paramètres histopronostiques détaillés ci-après et guide les modalités de surveillance.
- Risques « épidémiologiques » :
  - risque de survenue d'un second mélanome primitif (voir plus haut) ;
  - surrisque d'autres cancers cutanés liés au soleil (CBC ou CE, parfois favorisés par certaines thérapies ciblées).

Figure 22. . B Métastases cutanées en transit multiples de mélanome.

Critères pronostiques selon le stade

Au stade de tumeur primaire (stades I et II)

B Un diagnostic précoce et une exérèse correcte sont les clés d'un pronostic favorable.

Les principaux facteurs pronostiques liés à la tumeur primaire sont surtout histologiques :

- l'**épaisseur tumorale histologique maximale** ou « **indice de Breslow** » (Fig. 23) : principal critère pronostique. Corrélation presque linéaire entre cet indice et la mortalité ;
- l'**ulcération** (clinique et/ou histopathologique) : valeur péjorative importante quelle que soit l'épaisseur de la tumeur ;
- l'index mitotique (nombre de mitoses/mm^2) : valeur pronostique indépendante pour les tumeurs de faible épaisseur (< 1 mm), mais elle n'est plus retenue dans la classification internationale actuellement en vigueur (AJCC, 8e édition).

Taux de survie à 5 ans (exemples à titre informatif) :

- Breslow $\leq$ 1 mm avec ou sans ulcération : survie à 5 ans > 93 % ;
- Breslow $\leq$ 2 mm sans ulcération : survie à 5 ans > 80 % ;
- Breslow 2—4 mm et/ou ulcération : survie à 5 ans > 50 % ;

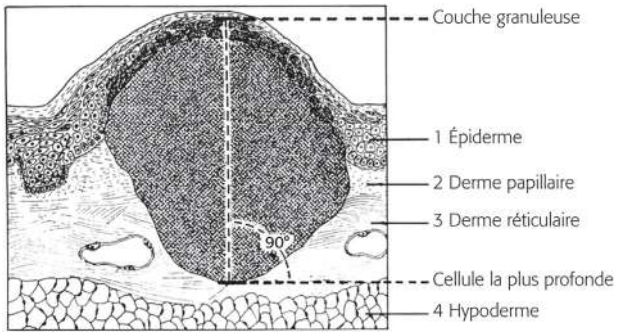

Figure 23. . B Indice de Breslow.

- atteinte ganglionnaire microscopique : survie à 5 ans > 70 % ;
- atteinte ganglionnaire macroscopique : survie à 5 ans > 50 %.

Mélanome au stade régional clinique ou histologique : ganglion sentinelle positif, métastases en transit et/ou adénopathie (N + : stade III)

La présence de micrométastases dans le ganglion sentinelle cliniquement et échographiquement non suspect est un marqueur pronostique indépendant (passage en stade IIIa). Ce ganglion est identifié par des méthodes scintigraphiques.

Les principaux facteurs pronostiques à ce stade sont :

- le nombre et la taille des ganglions métastatiques et la rupture capsulaire qui sont des facteurs péjoratifs ;
- la présence d'une ulcération du mélanome primitif, qui garde un poids pronostique péjoratif à ce stade.

Les nouveaux traitements adjuvants par anti-PD1 ou par inhibiteurs de *BRAF* et de *MEK* (en cas de mutation *V600E/K*), après traitement chirurgical d'un mélanome stade III, ont montré une augmentation de la survie sans récidive.

Mélanome avec métastases à distance (M + : stade IV)

Le pronostic reste sombre mais a été récemment et significativement amélioré par les nouveaux traitements : thérapies ciblées inhibitrices de *BRAF V600E/K* et de *MEK* et immunothérapies inhibitrices des points de contrôle *(check point)* immunologiques anti-CTLA4 et anti-PD1.

Les principaux critères de mauvais pronostic de la maladie au stade métastatique sont :

- taux de LDH élevé ;
- plus de trois organes atteints par les métastases ;
- plus de trois métastases hépatiques ;
- métastases cérébrales symptomatiques et/ou plus de trois métastases cérébrales.

C L'impact des nouveaux traitements sur le pronostic est le suivant :

- inhibiteurs de *BRAF* et inhibiteurs de *MEK* pour les mélanomes porteurs d'une mutation *BRAF V600E/K* (45 % des

Tableau 6 A Marges chirurgicales conseillées d'après l'épaisseur tumorale selon Breslow (recommandations 2016).

Épaisseur selon Breslow	Marges chirurgicales conseillées
Intra-épidermique	0,5 cm
0,1—1 mm	1 cm
1,1—2 mm	1 à 2 cm
> 2 mm	2 cm
Concernant la profondeur d'exérèse, en l'absence de données robustes, une exérèse jusqu'au fascia tout en le respectant est recommandée	

Tableau 7 B Bilan initial en fonction du stade du mélanome (recommandations 2016).

RECOMMANDATIONS DE PRISE EN CHARGE DU MÉLANOME STADE I à III — SYNOPSIS		Stade IA-IB	Stade IIA-IIB	Stade IIC-IIIA	Stade IIIB-IIIC
BILAN INITIAL	Examen clinique complet	o	o	o	o
	Echographie ganglionnaire		o	o	o
	Scanner TAPC* ou TEP-scan			Δ	o

o: Recommandé ; Δ : En option.
* Scanner thoraco-abdomino-pelvien et cérébral.

cas) : survie sans progression médiane de 13 à 17 mois environ, taux de survie à 3 ans environ 45 % ;
- immunothérapies inhibitrices des points de contrôle *(check point)* immunologiques par anti-PD1 ± anti-CTLA4 : survie sans progression médiane de 13 mois environ ; taux de survie à 2 ans d'environ 50 % pour les inhibiteurs de PD1 en monothérapie ; taux de survie à 2 ans d'environ 60 % pour les associations inhibiteur de PD1 et inhibiteur de CTLA4 ;
- le choix thérapeutique, effectué en RCP, dépend du typage moléculaire (*BRAF* ou autres gènes cibles) à partir d'un fragment tumoral.

Traitement de la tumeur primitive

- A Une exérèse chirurgicale élargie complémentaire emportant la totalité de l'épaisseur cutanée jusqu'au fascia est recommandée avec des marges qui dépendent des données histologiques de la tumeur primitive, essentiellement par l'indice de Breslow (Tableau 6).
- Cas particulier : pour le mélanome de Dubreuilh intra-épidermique, souvent mal limité et localement très récidivant, une marge de 1 cm ou une procédure de contrôle anatomopathologique exhaustif des berges (chirurgie de Mohs) sont recommandées.
- Au stade de tumeur primitive isolée, la radiothérapie ou la chimiothérapie ne sont jamais indiquées.

Bilan initial (Tableau 7)

- B Au stade I (épaisseur ≤ 2 mm ou ≥ 1 mm seulement en cas d'ulcération) : examen clinique complet (inspection de la totalité du revêtement cutané ; palpation du revêtement cutané de la région et de toutes les aires ganglionnaires) ; éducation à l'autodépistage.
- Au stade II (épaisseur > 2 mm ou > 1 mm en cas d'ulcération) : même attitude + échographie locorégionale de la zone de drainage.

La réalisation d'une imagerie viscérale systématique (scanner ou TEP) n'est pas obligatoire pour les mélanomes de faible épaisseur.

Par ailleurs, une étude du ganglion sentinelle sera proposée en cas d'index de Breslow ≥ 1 mm et/ou d'ulcération, si aucun ganglion suspect n'est identifié cliniquement ou échographiquement dans la zone de drainage de la tumeur primitive ; en cas de détection de micrométastases, le stade est revu (IIIA) et un traitement adjuvant de 1 an peut être proposé, selon le profil mutationnel.

Classification

C Les résultats de l'examen anatomopathologique et du bilan d'extension initial permettent de définir le stade de la maladie dans la classification AJCC.

Planification du suivi (Tableau 8)

Les modalités de surveillance des malades opérés d'un mélanome primitif sont directement fonction des risques évolutifs et donc du stade initial.

Dans tous les cas, examens complémentaires en fonction des signes anormaux à l'interrogatoire et à l'examen clinique. Il n'y a pas de marqueur biologique sérique fiable validé pour la surveillance.

Dépistage, prévention

Prévention primaire

A La prévention primaire du mélanome passe par :

Tableau 8 C Surveillance du mélanome en fonction du stade (recommandations 2016).

RECOMMANDATIONS DE PRISE EN CHARGE DU MÉLANOME STADE I à III — SYNOPSIS		Stade IA-IB	Stade IIA-IIB	Stade IIC-IIIA	Stade IIIB-IIIC
SUIVI	Examen clinique	o • 2 fois/an, 3 ans o • 1 fois/an, à vie	o • 2 à 4 fois/an, 3 ans o • 1 fois/an, à vie	o • 4 fois/an, 3 ans o • 2 à 4 fois/an, 2 ans o • 1 fois/an, à vie	o • 4 fois/an, 3 ans o • 2 à 4 fois/an, 2 ans o • 1 fois/an, à vie
	Dermoscopie	o	o	o	o
	Echographie gangliannaire (site de drainage)		o • 2 à 4 fois/an, 3 ans	o • 2 à 4 fois/an, 3 ans	o • 4 fois/an, 3 ans
	Scanner TAPC* ou TEP-scan			Δ	o • 2 fois/an, 3 ans

o : Recommandé ; Δ : En option.
* Scanner thoraco-abdomino-pelvien et cérébral.

- l'information de la population sur les risques liés aux UV naturels (soleil) et artificiels (cabines à UV) ;
- la réduction des expositions avec notamment :
  - limitation des expositions durant les heures de fort ensoleillement,
  - protection vestimentaire adaptée,
  - usage répété de photoprotecteurs externes (écrans solaires) sur les zones découvertes.

Elle est essentielle chez les enfants, mais reste importante à tous les âges de la vie.

Prévention secondaire

La prévention secondaire vise à améliorer le pronostic par un dépistage précoce.

Les médecins doivent :

- savoir examiner le tégument de leur patient dans son intégralité ;
- repérer les lésions pigmentées suspectes et malignes d'aspect « classique » selon les règles « vilain petit canard » et « ABCDE » ;
- se référer à un correspondant expert en cas de doute ;
- préférer une exérèse à visée diagnostique à un doute diagnostique.

La population générale doit connaître les signes d'appel qui doivent inciter à consulter.

Les sujets à risque doivent être informés et les sujets à très haut risque (antécédent de premier mélanome, syndrome des nævus atypiques) doivent avoir un suivi dermatologique spécifique (photographies, vidéodermoscopie).

Les sujets âgés, isolés, les hommes peu enclins à s'autosurveiller sont des cibles importantes de la prévention secondaire en raison de la gravité particulière du mélanome dans ces populations (diagnostic tardif de tumeurs épaisses).

C Le dépistage clinique, même aidé par la dermatoscopie, reste parfois difficile dans les situations suivantes :

- mélanome localisé au milieu de nævus atypiques dont beaucoup peuvent répondre aux critères « ABCD » ;
- mélanome de l'appareil unguéal se présentant sous la forme d'une bande pigmentée longitudinale, s'élargissant lentement pour atteindre ou dépasser 5 mm de large ;
- mélanome achromique, parfois nodulaire et ulcéré, simulant un botryomycome ou une verrue irritée (surtout en région plantaire) ;
- mélanome des muqueuses, se présentant souvent sous la forme d'une macule noire initiale.

Points clés

- A Toujours envisager l'hypothèse d'un mélanome dans la démarche diagnostique devant une lésion pigmentée.
- Le diagnostic du mélanome est anatomoclinique.
- Le diagnostic précoce permettant l'exérèse avec des marges correctes de tumeurs peu épaisses reste la clé de l'amélioration du pronostic (prévention secondaire).
- B Un antécédent personnel ou familial de mélanome, un phototype clair et un nombre élevé de nævus sont les principaux facteurs de risque du mélanome.
- Le soleil est le principal facteur environnemental impliqué (expositions intermittentes et coups de soleil dans l'enfance ou à l'âge adulte).
- La plupart des mélanomes naissent *de novo*.
- Les marqueurs pronostiques sont surtout histologiques, dominés par l'épaisseur tumorale selon Breslow (qui guide l'extension de l'exérèse chirurgicale), la présence d'une ulcération et d'un envahissement ganglionnaire.
- Excepté pour les mélanomes de très faible épaisseur, le risque de récidive existe pendant toute la vie.
- Au stade métastatique à distance, le choix du traitement dépend de la recherche de mutations de certains gènes dans la tumeur (*BRAF V600*).

Nævus mélanocytaires

Physiopathologie

Origine des nævus mélanocytaires

- A Nævus : prolifération et/ou accumulation de mélanocytes normaux en situation anormale. Le terme le plus couramment employé, « nævus » sans adjectif, sous-entend en général qu'il est de nature mélanocytaire.
- B État normal : mélanocytes disposés de manière isolée entre les kératinocytes de la jonction dermo-épidermique (1 mélanocyte pour 20 à 30 kératinocytes : unité de mélanisation). Fonction des mélanocytes : production de mélanine, pigment transféré aux kératinocytes via des dendrites.
- Cellules d'origine neuro-ectodermique (expriment la protéine S100). Au cours du développement embryonnaire, les précurseurs mélanocytaires n'atteignent l'épiderme qu'après leur migration et leur différenciation.
- **On distingue trois grandes catégories de lésions cutanées localisées liées aux mélanocytes :**
  - 1. les **lésions bénignes acquises** qui correspondent aux nævus acquis, pigmentaires, mélanocytaires, communs :
    - les nævus acquis sont les lésions mélanocytaires les plus fréquentes (« grains de beauté ») : tumeurs faites de mélanocytes groupés en amas (thèques) dans l'épiderme et/ou le derme ;
  - 2. les **phénomènes de nature malformative** (nævus congénitaux/mélanoses dermiques) :
    - les nævus congénitaux : hamartomes congénitaux,
    - les mélanoses dermiques : tache mongolique, nævus d'Ota...,
    - leur origine est encore incertaine : différenciation terminale des mélanocytes trop précoce et/ou migration bloquée dans le derme et l'hypoderme au cours de l'embryogenèse → les nævus congénitaux géants sont ainsi assimilés à des malformations ou à des dysembryomes ;
  - 3. les **tumeurs malignes :** ce sont les mélanomes (voir plus haut).

Formes anatomopathologiques

B Les cellules mélanocytaires constituant les nævus sont regroupées en thèques (amas) et on distingue selon la répartition des thèques :

- **nævus jonctionnel :** cellules dispersées et thèques dans la couche basale de l'épiderme ;
- **nævus dermique :** thèques strictement intradermiques ;
- **nævus mixte ou composé :** thèques dans le derme et à la jonction dermo-épidermique.

La composante jonctionnelle, très marquée chez l'enfant, diminue ou disparaît au cours du vieillissement. La connaissance de l'âge du sujet est fondamentale dans l'interprétation histologique de toute lésion mélanocytaire.

L'architecture régulière, le regroupement en thèques et les caractéristiques cytologiques permettent de distinguer les nævus des mélanomes.

Diagnostic différentiel mélanome/nævus : il se fait surtout sur l'architecture et peu sur la cytologie. La « dysplasie » des mélanocytes n'est pas synonyme de tumeur maligne ou précancéreuse.

Histoire naturelle des nævus communs

- Présents chez tous les individus.
- Commencent à apparaître dès l'âge de 4—5 ans ; plateau vers la quatrième décennie (nombre moyen par individu : environ 20 nævus).
- Régression progressive et raréfaction après 60 ans.
- Dans l'enfance : lésions planes > lésions tubéreuses (en relief).
- Dans l'adolescence : croissance en taille parallèle à la croissance de l'individu.
- Âge adulte : lésions tubéreuses > lésions planes.
- Grossesse : augmentation de taille (abdomen ++) et modification de pigmentation possibles. Vigilance car possibles formes agressives de mélanome en rapport avec l'immunomodulation liée à la grossesse (tolérance accrue liée à la greffe placentaire) → **Si doute : faire une exérèse**.

Formes cliniques

Selon la morphologie

- Très grande variabilité clinique des nævus (taille, forme, pigmentation) : chez un individu donné, les nævus ont le plus souvent une apparence comparable (voir plus haut la règle du « vilain petit canard »).
- Nævus : non évolutif, grossièrement régulier, comparable aux autres nævus.

Nævus communs

Deux types cliniques sont observés :

- nævus pigmentés, soit plans (nævus jonctionnel ; Fig. 24), soit légèrement bombés à surface lisse ou rugueuse, voire verruqueuse (nævus composé ou dermique) ;
- nævus tubéreux, peu ou pas pigmentés, élevures (papule, souvent en dôme) plutôt sur le visage avec thèques essentiellement dermiques (nævus mixte ou dermique ; Fig. 25). Surface lisse ou verruqueuse.

Nævus selon leur pigmentation

Nævus bleu

- Nævus de localisation dermique avec forte charge en mélanine : aspect bleuté.
- Apparaît surtout à l'âge adulte, lésion plane ou saillante de teinte bleu nuit siégeant au visage, à la face d'extension du membre supérieur (Fig. 26).
- Lésion bénigne.

Nævus achromique

Certains nævus ont la couleur de la peau normale ; le plus souvent de type tubéreux, parfois centrés par un poil et prédominant au visage ou au tronc.

Figure 24. . A Nævus jonctionnel.

Figure 25. . A Nævus mélanocytaire dermique tubéreux.

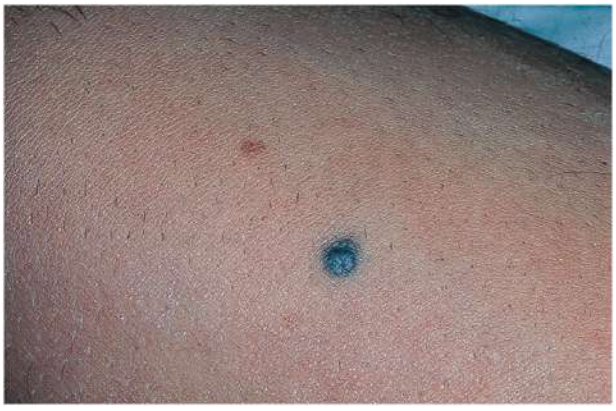

Figure 26. . A Nævus bleu.

Nævus cliniquement atypique

Les nævus cliniquement atypiques (NCA) ont des caractéristiques cliniques proches de celles qui font craindre un mélanome d'où le terme de NCA. Ce sont des lésions :

- souvent de grande taille (diamètre > 5 mm) ;
- de couleur rosée ou brune ou associant ces deux couleurs ;
- avec asymétrie des bords, forme irrégulière, couleur inhomogène.

Ils sont de type jonctionnel (le terme de nævus « dysplasique » est inapproprié : préférer nævus atypique).

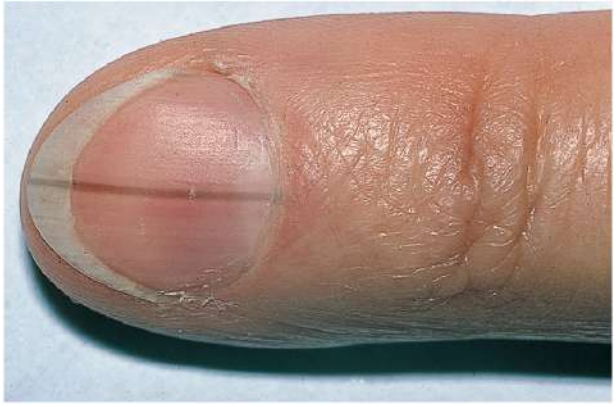

Figure 27. . A Nævus unguéal : mélanonychie unguéale acquise.

Ils participent au « syndrome des nævus atypiques » (voir plus haut) et sont associés à un risque accru de mélanome. Transmission familiale possible. Rechercher des antécédents familiaux de mélanome.

Nævus atypiques : marqueur phénotypique de risque, exérèse préventive non justifiée.

Selon la topographie

- Nævus du lit de l'ongle :
  - mélanonychie en bande homogène, régulière, stable dans le temps. Si évolutivité, monodactylie : craindre un mélanome (Fig. 27) ;
  - mélanonychies multiples chez le sujet à peau foncée ou affectant les ongles soumis à un frottement : pas de prolifération mélanocytaire mais simple dépôt de pigments.
- Nævus des muqueuses et des extrémités (paumes et plantes).
- Nævus de « topographie particulière », car l'analyse anatomoclinique peut y être délicate : oreilles et seins.

Selon l'évolution

Lésions découvertes à la naissance

Nævus congénitaux

Moins de 1 % des naissances. Progressivement, leur surface peut devenir irrégulière avec une hypertrichose (Fig. 28). Les nævus congénitaux de grande taille (par définition dont le diamètre projeté à l'âge adulte est > 20 cm) sont rares. Ils peuvent même être géants et s'étendre à une grande partie du corps avec une tendance à la distribution métamérique, le plus souvent dorsale. L'impact esthétique et le risque carcinologique des lésions de grande taille (voir plus loin) sont importants. Ils signent un risque accru de mélanome.

Tache bleue mongolique

Elle s'apparente à un nævus bleu congénital. Très fréquente, elle est présente chez la plupart des enfants d'origine africaine ou asiatique et chez 1 % des enfants à peau claire. Elle se présente comme une tache ardoisée, d'environ 10 cm de diamètre, située dans la région lombo-sacrée. Elle disparaît en règle progressivement dans l'enfance.

Figure 28. . A Nævus congénital avec hyperpilosité.

Figure 29. . A Halo nævus de Sutton.

Nævus d'Ota

Distribution en règle unilatérale, superposable aux territoires des deux branches supérieures du nerf trijumeau. La sclérotique et la conjonctive homolatérale peuvent être pigmentées.

Halo nævus ou phénomène de Sutton

- Développement d'un halo achromique (blanc) autour d'un ou plusieurs nævus pigmentés ; lié à un infiltrat inflammatoire cytotoxique.
- Aboutit à la disparition progressive et totale du nævus concerné (Fig. 29).
- Surtout vers la deuxième décennie et sur le tronc. Survenue plus tardive ou aspect irrégulier du halo doivent faire craindre un mélanome.

Formes compliquées

Nævus traumatisé

- Les microtraumatismes répétés n'induisent pas la transformation des nævus.
- Les nævus des zones de friction ou les nævus du visage soumis au rasage n'ont pas un plus haut risque de transformation que les autres.
- L'exérèse de lésions régulièrement excoriées se discute à titre de confort.
- Les nævus localisés sur le tronc ou sur le visage directement exposés au soleil n'ont pas un potentiel de dégénérescence plus élevé.

Folliculite sous- ou intranævique

Favorisée par un traumatisme ou l'inflammation d'un appareil pilo-sébacé : le nævus est transitoirement inflammatoire et sensible.

Potentiel évolutif des nævus

Facteurs favorisant la présence d'un grand nombre de nævus chez un individu

Les nævus partagent les mêmes facteurs de risque que le mélanome :
- phototype clair ;
- exposition solaire ;

Risque de transformation en mélanome

Nævus communs

Transformation en mélanome possible mais rare (probabilité inférieure à 1 pour 100 000) ; la plupart des nævus restent stables ; 80 % des cas de mélanome surviennent en dehors de toute lésion préexistante.

Les nævus communs sont des marqueurs de risque de mélanome :
- lorsque présents en grand nombre (> 50) ;
- lorsqu'ils sont de grande taille (> 5 mm) ;
- lorsqu'ils sont cliniquement atypiques (> 10 nævus atypiques) ;
- lorsqu'il existe des antécédents familiaux de mélanome ;
- chez les sujets à peau blanche, ce sont les facteurs de risque les plus importants de mélanome, avec l'histoire personnelle et familiale de mélanome.

Nævus congénitaux

Petite taille

Risque de transformation comparable à celui des nævus communs.

Nævus congénitaux géants (formes très rares)

- Précurseurs potentiels de mélanome.
- Risque de transformation dépendant de la taille (plus il est grand, plus le risque s'accroît), de la présence de lésions satellites et de la topographie médiane.

Diagnostic différentiel

- B **Lentigos** de petite taille (lésions bénignes) : petites macules pigmentées de quelques millimètres de diamètre, à contours plus ou moins géographiques en « tache de peinture » dont la teinte est uniforme et fixe dans le

temps. Ils siègent sur les zones photo-exposées ou sur des zones de coup de soleil.
- **Éphélides** (« taches de rousseur ») : semis de petites macules brun clair, dont la pigmentation s'accentue avec le soleil et uniquement développés sur les zones exposées (individus roux...).
- **Histiocytofibrome** (lésion bénigne) : de consistance dure à la palpation avec invagination centrale (forme de disque à la palpation et couronne pigmentée).
- **Kératose séborrhéique** (lésion bénigne) : lésion pigmentée la plus fréquente après 40 ans ; la surface est rugueuse, d'aspect « gras » ou « cérébriforme » et les bords sont rectilignes, il s'agit d'une prolifération épidermique.
- **CBC nodulaire**, surtout s'il est pigmenté : lésion plus ferme, recouverte de fines télangiectasies, à croissance lente et prédominant sur les zones exposées au soleil.
- **Angiome** : tumeur vasculaire bénigne, surtout s'il est thrombosé.
- L'examen en **épiluminescence avec agrandissement** (dermatoscopique) permet de reconnaître ces diverses lésions et de les distinguer d'un nævus.
- Le diagnostic différentiel est plus difficile avec :
  - un lentigo de grande taille ;
  - un mélanome débutant de type superficiel extensif, voire un mélanome nodulaire pour lequel les critères morphologiques permettant le diagnostic précoce de mélanome (règles « ABCD ») ne s'appliquent pas.

A En cas de doute diagnostique, l'exérèse chirurgicale de la lésion s'impose pour examen anatomopathologique.

Moyens thérapeutiques

Exérèse à visée diagnostique

- B L'exérèse d'un nævus ne provoque pas sa transformation (idée reçue à combattre).
- L'exérèse d'une lésion pigmentée suspecte ne doit jamais être différée, car seule l'analyse histologique permet un diagnostic de certitude.

Exérèse à titre fonctionnel ou esthétique

- Elle peut être :
  - demandée par le patient pour un nævus qu'il juge disgracieux (nævus tubéreux et/ou pileux du visage...) ;
  - demandée à titre de confort (nævus régulièrement traumatisé/irrité/zone de frottement...).
- Sa réalisation doit être discutée avec le patient en raison de la rançon cicatricielle possible.

Modalités d'exérèse

- Information du patient sur les modalités, l'objectif et les risques liés au geste chirurgical.
- Exérèse à visée diagnostique d'un mélanome potentiel : temps de réflexion du patient compressible (notion « d'urgence diagnostique » et de risque évolutif pouvant l'emporter sur la réflexion).

Encadré 4 : Différences cliniques entre nævus et mélanome

La surveillance des sujets à risque de mélanome consiste en une surveillance médicale régulière (au moins annuelle) et à vie. Elle doit être impérativement couplée à une autosurveillance. Comme il est parfois difficile pour le patient comme pour le praticien d'identifier de façon précoce un mélanome parmi plusieurs nævus souvent atypiques, une surveillance photographique ou dermatoscopique ou des calques peuvent être utiles.

- Exérèse à visée esthétique et/ou fonctionnelle d'une lésion bénigne : temps de réflexion après information incompressible (valeur médico-légale).
- Exérèse :
  - sous anesthésie locale ;
  - à l'aide d'un bistouri à lame ;
  - en passant en dehors des limites macroscopiques de la lésion ;
  - suture selon possibilités et modalités de fermeture imposées par les impératifs anatomiques.
- Examen histologique obligatoire de toute pièce d'exérèse (résultat d'analyse : objectif de l'exérèse et document opposable en cas de procédure judiciaire).
- Consultation de contrôle du résultat et de rendu de l'analyse au patient.

Prise en charge et information du patient

Prise en charge des nævus congénitaux

Indépendamment de la taille, les nævus congénitaux peuvent être inesthétiques et leur surveillance est parfois difficile du fait de leur morphologie, en particulier de leur surface irrégulière ; leur exérèse se discute au cas par cas et est affaire de spécialiste.

L'exérèse préventive précoce des grands nævus congénitaux peut se discuter, mais n'est pas toujours réalisable en pratique. Elle est plus facile dans les premiers mois de la vie.

Prise en charge des nævus communs

De façon générale :
- **aucun intérêt à l'exérèse systématique préventive** de tous les nævus dans le but de prévenir un mélanome ;
- il n'y a pas lieu de surveiller médicalement tous les individus.

L'autosurveillance des lésions pigmentées et de l'ensemble de la peau doit être enseignée à tous :
- l'éducation doit porter sur le repérage précoce des lésions suspectes de mélanome (voir Encadré 4) ;
- **lutter contre l'anxiété inutile :** dépister c'est se donner les moyens de trouver, pas d'éviter. Trouver une maladie, c'est pouvoir la soigner ;
- **fixer une rythmicité** ;

- **fixer un rituel :** lieu toujours identique, dans les mêmes conditions et dans un ordre défini ;
- **repérer** « **l'inhabituel** » **:** apparition, disparition, modification d'aspect ;
- **inciter à consulter sans tarder en cas de lésion inhabituelle** ;
- compléter par une information sur les risques solaires.

Points clés

- **A** Le nævus mélanocytaire, ou « grain de beauté », est une tumeur mélanocytaire bénigne fréquente dont la multiplication dès l'enfance est fonction de l'exposition solaire et des caractéristiques individuelles génétiques.
- **B** Le risque de transformation d'un nævus en mélanome est très faible, excepté pour les nævus congénitaux de grande taille.
- Tout nævus ne doit donc pas être enlevé.
- Si un nævus est excisé, l'analyse anatomopathologique est obligatoire.
- Une surveillance régulière des nævus est proposée en cas de nombreux nævus notamment de taille supérieure à 5 mm ou chez des personnes à risque de mélanome ou de cancers épithéliaux (phototype clair à risque, antécédent familial ou personnel de mélanome).
- **Le seul élément permettant le diagnostic formel de bénignité ou de malignité est l'examen anatomopathologique.** En cas de doute, l'excision du nævus pour examen anatomopathologique est indiquée.
- Le dépistage est important car c'est le seul moyen de guérir le mélanome en détectant la tumeur au stade le plus précoce, c'est-à-dire quand elle est la moins épaisse.

Pour en savoir plus

Guillot B, Dalac S, Denis M, Dupuy A. Emile JF, De la Fouchardière A, et al. Actualisation des recommandations de prise en charge du mélanome stade I à III. Bulletin du Cancer 2016; 103(9) : 743-52. www.sfdermato.org/page-24-recommandations.

SFD. Traitements des patients atteints de mélanome de stade III inopérable ou de stade IV. Ann Dermatol Venereol 2017; 145(6-7) : 413-22. www.sfdermato.org/page-24-recommandations.