Annales de dermatologie et de vénéréologie - FMC 3 (2023) 692—698

Disponible en ligne sur
ScienceDirect
www.sciencedirect.com

Elsevier Masson France
EM|consulte
www.em-consulte.com

CONNAISSANCES

Item 350 — Grosse jambe rouge aiguë

CEDEF[1]

Hiérarchisation des connaissances.

Rang	Rubrique	Intitulé	Descriptif
A	Définition	Définition de la grosse jambe rouge aiguë	
A	Définition	Principales étiologies de la grosse jambe rouge aiguë	
A	Étiologies	Connaître la principale cause de grosse jambe rouge aiguë fébrile	Érysipèle
B	Étiologies	Connaître les autres étiologies de grosse jambe rouge aiguë	Dermohypodermites infectieuses autres (pasteurellose après morsure), poussée d'insuffisance veineuse, eczéma aigu
A	Examens complémentaires	Connaître la pertinence des examens complémentaires (de l'érysipèle) dans un contexte de grosse jambe rouge (selon les caractéristiques cliniques et l'orientation diagnostique)	
A	Contenu multimédia	Érysipèle de jambe typique	
A	Diagnostic positif	Algorithme diagnostique	
A	Identifier une urgence	Attitude/prise en charge clinique dans les situations d'urgence	
A	Identifier une urgence	Savoir évoquer le diagnostic d'une fasciite nécrosante	Signes locaux, sepsis, comorbidités sous-jacentes, prise d'AINS

DOI de l'article original : https://doi.org/10.1016/j.fander.2023.08.001.
Adresse e-mail de l'auteur correspondant : mariealeth.richard@ap-hm.fr
[1] La liste des auteurs et collaborateurs, publiée dans ce numéro, est disponible à l'adresse suivante : https://doi.org/10.1016/j.fander.2023.08.001.

https://doi.org/10.1016/j.fander.2023.08.023
2667-0623/© 2023 Elsevier Masson SAS. Tous droits réservés.

A Textes officiels

HAS. Prise en charge des infections cutanées bactériennes courantes. Recommandations de bonne pratique. Février 2019. En ligne : https://www.has-sante.fr/jcms/c_2911550/fr/prise-en-charge-des-infections-cutanees-bacteriennes-courantes

Diagnostic positif

A Le tableau typique de « grosse jambe rouge aiguë » associe :
- un placard érythémateux assez bien limité, parfois extensif, avec un œdème, en général unilatéral ;
- une fièvre au moins ≥ 38 °C ;
- d'installation rapide en quelques heures, voire quelques jours.

La cause de loin la plus fréquente est l'érysipèle, dermohypodermite infectieuse aiguë streptococcique, dont le diagnostic est en général facile. D'autres causes sont possibles, de diagnostic parfois plus difficile.

Diagnostic étiologique

Éléments du diagnostic

Interrogatoire

Il fait préciser :
- la date de début, le mode de début (brutal ou insidieux) et les modalités d'extension (rapide ou lente) ;
- les signes associés : frissons, fièvre, douleur locale aggravée par la position déclive ou par la palpation ;
- les antécédents chirurgicaux sur le membre concerné ;
- un facteur déclenchant récent ou semi-récent : **intertrigo inter-orteils**, traumatisme avec rupture de la barrière cutanée, thrombophlébite, grattage, pathologie articulaire interférant avec la mobilité du membre et limitant le retour veineux ;
- morsure animale, piqûre ;
- les maladies associées : diabète, artériopathie des membres inférieurs, obésité ;
- la notion d'épisodes identiques antérieurs ;
- l'existence d'un œdème chronique de jambe par stase veineuse (maladie post-phlébitique...) ou lymphatique, et son association éventuelle à un ulcère de jambe ;
- les traitements commencés : antibiothérapie générale, traitements topiques, AINS ou corticothérapie locale ou générale...

Examen clinique

Examen clinique locorégional

Il précise :
- le siège uni- ou bilatéral des lésions ;
- la nature des lésions cutanées :
  - l'érythème, rouge vif, associé à un œdème, souvent tendu et douloureux à la palpation,
  - parfois des vésicules et/ou des bulles,
  - un œdème de constitution rapide pouvant entraîner des décollements superficiels étendus, en particulier chez le sujet âgé ;
- la bonne ou mauvaise limitation des lésions cutanées ;
- la présence de signes de gravité devant faire évoquer une fasciite nécrosante (voir plus loin) :
  - nécrose cutanée : pâleur de certaines zones, plaques noirâtres, zones livedoïdes, atones,
  - hypoesthésie ou, à l'inverse, douleurs spontanées intenses,
  - crépitation,
  - extension des lésions malgré un traitement antibiotique bien conduit ;
- la porte d'entrée potentielle : **intertrigo inter-orteils**, ulcère de jambe, plaie traumatique, excoriations, lésions de grattage, piqûre d'insecte... ;
- les signes d'insuffisance veineuse chronique : œdème, varices, lipodermatosclérose ;
- les pouls périphériques pédieux et tibiaux postérieurs, parfois difficiles à palper sous l'œdème ;
- l'existence d'une lymphangite, d'une adénopathie inflammatoire inguinale homolatérale.

Tableau 1 A Marqueurs de sévérité d'une hypodermite infectieuse.

Signes locaux	Douleur spontanée intense Œdème majeur Bulles hémorragiques Nécrose Hypoesthésie Livedo Crépitation
Signes généraux	Fièvre élevée avec confusion Désorientation Tachypnée Tachycardie Oligurie Hypotension Pâleur
Autres facteurs	Comorbidité : diabète, obésité Contexte social : état de précarité

Examen clinique général

Pour mettre en évidence :
- une fièvre ;
- une altération de l'état général ;
- des signes de sepsis sévère, voire de choc septique (Tableau 1).

L'arbre décisionnel d'une grosse jambe rouge est présenté à la Fig. 1.

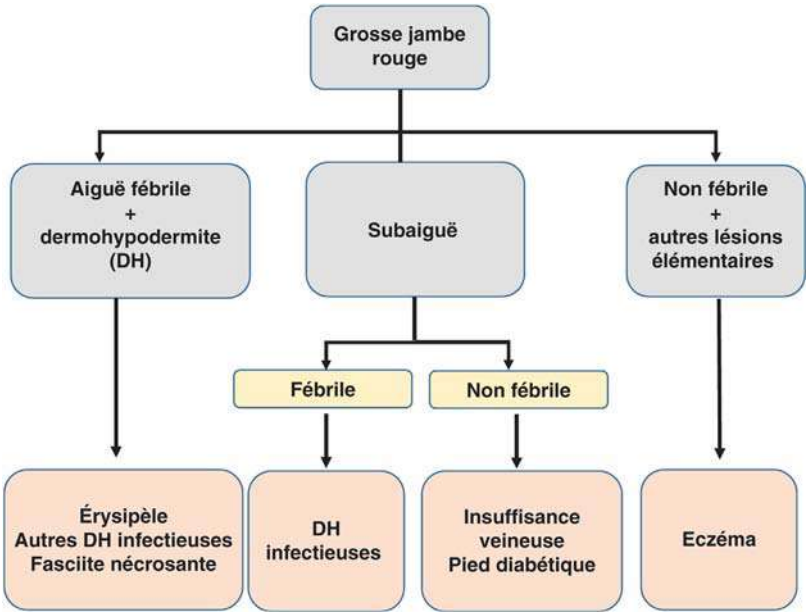

Figure 1. Ⓐ Arbre décisionnel d'une grosse jambe rouge.

Tableaux typiques

Érysipèle

- L'érysipèle est une dermohypodermite aiguë bactérienne à **streptocoque β-hémolytique A** (plus rarement B, C ou G), qui se localise à la jambe dans plus de 80 % des cas.
- Maladie fréquente = premier diagnostic à évoquer devant une grosse jambe rouge aiguë et fébrile.
- Adulte après 40 ans, avec un âge moyen de survenue vers 60 ans.
- Atteinte des membres inférieurs favorisée par l'insuffisance veineuse et/ou lymphatique.
- Recherche systématique d'une porte d'entrée indispensable.
- Facteurs favorisants : ulcère de jambe, intertrigo inter-orteils, plaie, lymphœdème, antécédent d'érysipèle, obésité.

Forme habituelle

- **Tableau de « grosse jambe rouge aiguë fébrile » unilatérale.**
- Début brutal, avec fièvre élevée (39 à 40 °C) accompagnée de frissons, précédant souvent de quelques heures l'apparition du placard cutané inflammatoire.
- Plaque érythémateuse, œdémateuse, circonscrite et douloureuse à la palpation (Fig. 2) (bourrelet périphérique marqué observé uniquement au niveau du visage).
- Parfois décollements bulleux superficiels, conséquence mécanique de l'œdème dermique, ou purpura sur le placard (Fig. 3).
- Adénopathies inflammatoires homolatérales fréquemment associées, parfois traînée de lymphangite.
- Porte d'entrée décelable cliniquement dans deux tiers des cas : intertrigo inter-orteils, piqûre, érosion traumatique, ulcère de jambe.
- Devant un tableau typique et en l'absence de comorbidité, aucun examen complémentaire n'est nécessaire.
- Évolution favorable en 8 à 10 jours sous traitement antibiotique dans la plupart des cas.
- Apyrexie obtenue en 48 à 72 heures qui signe l'efficacité du traitement.
- Amélioration des signes locaux plus lente, en 1 semaine.
- À noter qu'une extension sous traitement s'observe fréquemment dans les premières 24 heures. Un marquage initial des bordures de l'érysipèle permet de suivre l'évolution.

Complications

- Locales dans 5 à 10 % des cas (surtout si retard au traitement) : abcès localisés, qui doivent être incisés et drainés.
- Systémiques, très rares (< 5 % des cas) : septicémie à streptocoques, glomérulonéphrite aiguë post-streptococcique.
- Récidive : complication la plus fréquente (environ 20—30 % des cas), en général en lien avec la persistance des facteurs de risque.

Dermohypodermites nécrosantes

- Fasciite nécrosante, gangrène gazeuse ou dermohypodermite nécrosante : **urgences vitales** qui imposent une prise en charge médico-chirurgicale très rapide en unité de soins intensifs (Fig. 4).
- Signes locaux de gravité (Tableau 1) présents d'emblée (zones nécrotiques, anesthésie locale, écoulements fétides, crépitation) avec signes généraux marqués à identifier.
- IRM pour apprécier l'extension en profondeur de la nécrose.

Figure 2. A Grosse jambe rouge.

Figure 3. A Érysipèle avec bulles.

- Germes responsables : streptocoque, staphylocoque doré, bacilles à Gram négatif, anaérobies, souvent associés entre eux.
- **Rechercher la prise d'AINS et l'interrompre.**

Tableaux moins typiques

Dermohypodermite inflammatoire sur insuffisance veineuse (Fig. 5)

- B Au cours de l'insuffisance veineuse chronique : télangiectasies, varices, pigmentation (dermite ocre), atrophie blanche, ulcère, lipodermatosclérose.
- Sur ce terrain, poussées inflammatoires, douloureuses, d'évolution subaiguë ou chronique, le plus souvent bilatérales, peu ou pas fébriles.
- Les dermohypodermites inflammatoires sur insuffisance veineuse chronique aboutissent à la lipodermatosclérose du tiers inférieur de jambe ; elles évoluent sur un mode chronique avec parfois des poussées inflammatoires aiguës, mais constituent aussi un facteur de risque de dermohypodermite bactérienne vraie.

Figure 4. A Dermohypodermite nécrosante du membre supérieur droit avec plages nécrotiques et grands décollements en ligne mouillés.

Figure 5. B Dermohypodermite sur insuffisance veineuse avec placard rouge et peau scléreuse d'adiposclérose.

Figure 6. B Dermatite eczématiforme sur insuffisance veineuse (dermite de stase).

Eczéma (voir chapitre 13 — item 187)

- L'eczéma est caractérisé cliniquement par :
  - le prurit (+++) ;
  - des vésicules sur un placard érythémateux à bords émiettés avec parfois un œdème.
- Le plus souvent, c'est un eczéma de contact autour d'un ulcère de jambe mais pouvant s'étendre, donnant une grosse jambe rouge suintante (Fig. 6), nécessitant des tests allergologiques pour déterminer les facteurs contact responsables.
- C'est parfois un eczéma sans allergie de contact sur un terrain d'insuffisance veineuse chronique : dermite de stase.

Dermohypodermite sur pied diabétique

- Dermohypodermite à évolution subaiguë, torpide, du pied et du tiers inférieur de jambe avec inflammation cutanée plus profonde et moins bien limitée que dans un érysipèle.
- Douleur modérée et fièvre parfois absente.
- Porte d'entrée : souvent un mal perforant plantaire.
- Germes en cause : principalement *Staphylococcus aureus*, *Pseudomonas aeruginosa*, mais également les anaérobies.
- Rechercher de principe une ostéite sous-jacente et une décompensation du diabète.
- Évolution moins favorable que celle d'un érysipèle, avec mauvaise réponse au traitement anti-infectieux, et souvent nécessité d'un geste chirurgical.

Autres dermohypodermites bactériennes aiguës

- Pasteurellose d'inoculation à *Pasteurella multocida* en cas de morsure animale (chat, chien).
- Rouget du porc (ou érysipéloïde dû à *Erysipelothrix rhusiopathiae*) suspecté devant une plaie érythémateuse préférentiellement à la main au pourtour œdématié, extrêmement douloureuse, après blessure par un os d'origine animale (bouchers).

Syndrome des loges

- Œdème musculaire mis en tension dans le fascia, notamment par un exercice physique violent.
- Aspect inflammatoire simulant un érysipèle (diagnostic exceptionnel).
- Au cours des fasciites nécrosantes, la compression des fascias est habituelle.

Érysipèle atypique

C Formes subaiguës, avec fièvre et hyperleucocytose modérées, voire absentes, pour lesquelles le diagnostic repose sur les caractères cliniques du placard inflammatoire cutané et sa régression sous antibiothérapie antistreptococcique.

Dermohypodermites infectieuses des immunodéprimés

- Présentation clinique souvent trompeuse (peu de signes inflammatoires) et donc sous-estimation de la gravité, en particulier la possibilité de nécrose profonde.
- Germes pathogènes habituels, mais aussi *Pseudomonas aeruginosa*, *Escherichia coli*.

Place des examens complémentaires

- A **Ils ne sont pas nécessaires dans un érysipèle typique.** Dans les formes atypiques, leur intérêt est limité par leur manque de sensibilité et de spécificité : l'examen clinique reste primordial.
- NFS : hyperleucocytose avec polynucléose neutrophile. Syndrome inflammatoire biologique important (CRP souvent > 100 mg/L).
- Hémocultures : faible rentabilité.
- Prélèvement bactériologique de toute porte d'entrée, utile dans les formes graves pour adapter l'antibiothérapie si nécessaire.
- Attention, interprétation parfois délicate ! La présence d'un bacille à Gram négatif colonisant un ulcère de jambe, porte d'entrée d'un érysipèle, ne signifie pas nécessairement sa responsabilité microbiologique dans la maladie.
- En cas de suspicion de thrombose veineuse : échographie Doppler pulsé des membres. Dosage des D-dimères sans

valeur discriminative (élevés en cas de dermohypodermite infectieuse).
- En cas de signes de gravité :
  - enzymes musculaires ;
  - ionogramme sanguin ;
  - créatininémie ;
  - gaz du sang (pH : acidose métabolique ?) ;
  - coagulation (coagulation intravasculaire disséminée ?).
- Imagerie (échographie cutanée et des parties molles, IRM) à réaliser sans délai si suspicion de dermohypodermite nécrosante.

Diagnostic différentiel

Lymphœdème chronique

Poussées inflammatoires possibles, dont l'étiologie infectieuse n'est pas toujours claire. En cas d'atteinte unilatérale, diagnostic différentiel avec un érysipèle difficile.

Borréliose

La borréliose au stade d'érythème annulaire centrifuge ou plus tardivement est plus circonscrite, moins inflammatoire et non fébrile. La piqûre de tique n'est pas toujours établie.

Lymphangite

Trajet rouge inflammatoire (parfois placard cutané linéaire) avec souvent adénopathie inguinale homolatérale.

Peut être associée à un érysipèle.

Autres dermohypodermites inflammatoires

- B Panniculite avec nodules et plaques inflammatoires hypodermiques, siégeant plutôt aux cuisses, à l'abdomen, aux bras, pouvant s'associer à des signes systémiques.
- Nodules des membres inférieurs faisant discuter un érythème noueux.

Thrombose veineuse profonde isolée

Elle ne donne pas de tableau de grosse jambe rouge mais peut (rarement) s'associer à un érysipèle (en cas de doute, échographie Doppler veineuse).

Nécroses cutanées d'une ischémie artérielle aiguë

Les nécroses cutanées d'une ischémie artérielle aiguë ne s'accompagnent en général ni d'érythème ni d'œdème et se distinguent ainsi des dermohypodermites nécrosantes.

Prise en charge thérapeutique

Mesures communes

- A Quelle que soit la cause, repos au lit avec jambe surélevée utile jusqu'à la régression des signes inflammatoires locaux permettant de diminuer l'œdème et la douleur.
- Un traitement anticoagulant par héparine calcique ou héparine de bas poids moléculaire à dose préventive n'est justifié qu'en cas de facteurs de risque de maladie thromboembolique.
- Antalgiques (**pas d'AINS**).
- Vaccination antitétanique à vérifier et à renouveler le cas échéant.
- Une hospitalisation ne s'impose que si un traitement parentéral et/ou une surveillance rapprochée sont nécessaires, en particulier en cas de :
  - doute diagnostique ;
  - signes locaux et/ou généraux de gravité ;
  - risque de complications locales ;
  - comorbidité (obésité morbide ; insuffisance hépatique, rénale sévère, cardiaque ; immunodépression ; diabète déséquilibré) ;
  - contexte social rendant le suivi ou le repos au lit difficile en ambulatoire ;
  - absence d'amélioration après 48 heures de traitement ou extension.

Traitements spécifiques

Traitement de l'érysipèle

- Il doit être antistreptococcique.
- Les β-lactamines sont le traitement de première intention.
- **L'amoxicilline est l'antibiotique de référence**.
- Chez les malades hospitalisés :
  - traitement d'attaque : par amoxicilline par voie IV, B 50 mg/kg/jour, jusqu'à l'obtention d'une apyrexie ;
  - A relais par forme orale jusqu'à disparition des signes locaux B (amoxicilline 3 à 4,5 g/jour en 3 prises) ;
  - A la durée totale de traitement est de 7 jours.
- En l'absence de signes de gravité locaux ou généraux :
  - traitement oral à domicile, ce qui évite les contraintes et les effets indésirables du traitement IV (amoxicilline : 3 à 4,5 g/jour pendant 7 jours).
- En cas d'intolérance ou d'allergie à la pénicilline : pristinamycine (3 g/jour en 3 prises) ou clindamycine.
- Un traitement symptomatique de la douleur est prescrit (éviter les AINS).
- Prévention :
  - primaire :
    - **traitement d'une porte d'entrée** (notamment diagnostic et traitement d'un intertrigo inter-orteils),
    - amélioration des troubles circulatoires (port de bandes de contention, drainage lymphatique manuel, perte de poids),
    - hygiène cutanée correcte : sécher entre les orteils, désinfection des plaies, surveillance des pieds des diabétiques ;
  - des récidives, d'autant que les facteurs favorisants sont difficilement contrôlables, avec antibiothérapie préventive indiquée en cas de récidives multiples :
    - C pénicilline V : 1 à 2 millions *per os* en continu,

- ou benzathine benzylpénicilline : 2,4 millions IM, toutes les 2 à 3 semaines.

Traitement des autres dermohypodermites bactériennes

A L'antibiothérapie est probabiliste et mal codifiée, initialement à visée antistreptococcique et antistaphylococcique et par la suite, si possible, adaptée aux germes identifiés sur les prélèvements bactériologiques de porte d'entrée ou les hémocultures.

En cas de diabète, on préconise :

- l'équilibre glycémique (+++) ;
- l'immobilisation du pied (porte d'entrée habituelle sur un mal perforant) (+++) ;
- la nécessité éventuelle d'un geste chirurgical sur une collection.

B En cas de morsure animale :

- amoxicilline (3 g/jour *per os* ou IV), associée à l'acide clavulanique (antibiotique de référence) ;
- macrolides ou pristinamycine en cas d'allergie aux β-lactamines.

Traitement d'une dermohypodermite nécrosante

A C'est une urgence médico-chirurgicale (+++) :

- traitement en milieu spécialisé pour exciser toutes les zones nécrosées. Antibiothérapie parentérale associant clindamycine, pénicilline à spectre élargi (tazocilline) ou céphalosporine ± aminoside commencée, adaptée ensuite selon les données de l'antibiogramme. Métronidazole en cas de suspicion de germes anaérobies ;
- correction de l'hypovolémie et d'éventuels désordres glucidiques et électrolytiques.

Traitement d'une dermohypodermite inflammatoire sur insuffisance veineuse

Contention élastique, indispensable mais parfois mal tolérée, associée au repos et à des antalgiques.

Traitement d'un eczéma

Éviction de l'allergène supposé et traitement symptomatique (dermocorticoïdes).Points clés

- A L'érysipèle est la cause la plus fréquente des grosses jambes rouges aiguës avec fièvre.
- Les formes graves ou atypiques de dermohypodermites bactériennes nécessitent une prise en charge différente.
- La mise en route du traitement des dermohypodermites bactériennes ne doit pas être retardée par l'attente d'examens complémentaires qui ont en général peu d'intérêt diagnostique.